Amfizoické améby

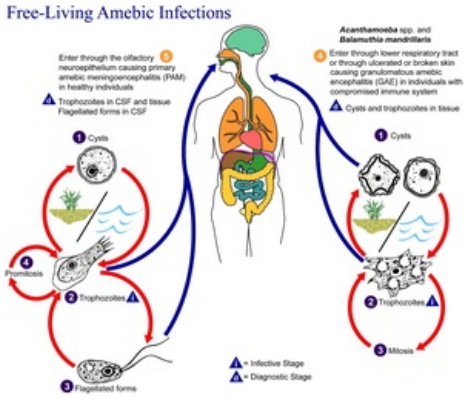

Epidemiológia amfizoických parazitov

Mezi **amfizoické améby** patří parazité, konkrétně améboidní prvoci *Neagleria spp., Acanthamoeba spp., Balamuthia spp.*. Tyto volně žijící améby jsou pro člověka **patogeny**. Jsou rozšířeny kosmopolitně a většina onemocnění, která vyvolávají, jsou smrtelná. Morfologický vývoj probíhá přes cysty, které se od sebe jednotlivě liší uspořádáním stěny nebo počtem jadérek a stádiem trofozoita, kterého nacházíme po kultivaci pod mikroskopem.

Charakteristika

Vyskytují se **kosmopolitně**, zejména ve vlhkém prostředí, v zemi, bahně a ve stojatých či tekoucích vodách, převážně teplých, s výskytem také ve slané vodě. Způsobují náhodná, nepříliš známá onemocnění. V případě *Naegleria fowleri, Acanthamoeba spp.* a *Balamuthia mandrillaris* se jedná o **závažná onemocnění postihující CNS**, která **končí smrtí**.

Naegleria fowleri

Charakteristika

- Kosmopolitní výskyt, termofilní sladkovodní améba (také v bazénech).
- Původce primární amébové meningoencefalitidy (PAME).

Morfologie

- První **lezoucí** stádium mající lalokovité panožky.
- Druhé **dvojbičíkaté** volně plovoucí stádium.
- **Cysty**, klidové stádium s jedním jádrem, kulaté, obsahující centrálně uložené jadérko **bez periferního chromatinu**.

Symptomatika a patogeneze

Způsobují **hnisavou amébovou meningoencefalitidu**, která po několika dnech dospívá až do stádia selhání CNS v důsledku hemoragické nekrózy ve tkáni. Průnik do mozku je zprostředkován skrze čichový nerv v nosní sliznici, který se následně rychle množí a šíří podél krevních kapilár. Dostaví se **horečka, bolesti hlavy, kóma** a onemocnění končí ve většině případů **smrtí**.

Terapie

Onemocnění je **smrtelné**, v malém množství případů pacienti přežívají. Použití léků – **Amfotericin B**. Pouze pět vyléčených případů, většina terapií je neúspěšná.

Epidemiologie a prevence

Nedoporučuje se koupat v trvale teplých a znečištěných vodách, hlavně bazénů, protože tyto améby jsou odolné vůči účinkům chlóru.

Diagnostika

Mikroskopický průkaz z likvoru nebo **kultivace** na nevýživném agaru, na jehož povrchu jsou teplem usmrcené bakterie. Po několika dnech kultivace nalézáme pod mikroskopem trofozoity nebo cysty.

Naegleria fowleri	
Heterolobosea	
Vahlkampfiidae	

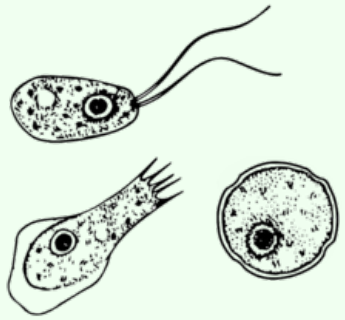
Jednotlivé formy Naeglerii

Výskyt	kosmopolitní
Onemocnění	PAME (primární amébová meningoencefalitida)
Infekční stadium a způsob nákazy	k nákaze dochází průnikem všech stádií Naeglerie z kontaminované vody skrze nosní dutinu do mozku
Diagnostika	mikroskopie, kultivace, PCR
Terapie	Amfotericin B
MeSH ID	D016848 (https://www.medvik.cz/bmc/link.do?id=D016848)

Acanthamoeba spp.

Charakteristika

- Kosmopolitně rozšířená, volně žijící.
- Původce **granulomatózní amébové encefalitidy** (GAE).
- Původce **keratitidy**.

Morfologie

- První stádium**trofozoit**, pohyb pomocí rozvětvených panožek.
- Druhé stádium **cysta**, jednojaderná s **dvojvrstevnou** paprskovitě prolamovanou stěnou.
- Jádro s velkým centrálním jadérkem bez periférního chromatinu.

Symptomatika a patogeneze

Sekundárně infikovaná CNS z dýchacího traktu či ulcerace na kůži.

- **Granulomatózní amébová encefalitida** – GAE.

  Subakutní až chronické onemocnění, často končící smrtí. Vzniká granulomatózní léze s trofozoity.

- **Akantamébová keratitida** – AK.

  Zánět rohovky v souvislosti s užíváním špatně vydesinfikovaných kontaktních čoček.

Terapie

- **Granulomatózní amébová encefalitida** – žádná terapie, lékem volby je Clotrimazol.
- **Keratitidy** – masti s dibrompropamidem.

Acanthamoeba spp.

Acanthamoeba keratis

Výskyt	kosmopolitní
Onemocnění	GAE (ložisková amébová encefalitida), akantamébová keratitida
Infekční stadium a způsob nákazy	náhodná nákaza nebo pomocí infikovaných kontaktních čoček
Diagnostika	zobrazovací metody, mikroskopie, PCR
Terapie	Clotrimazol, dibrompropamid
MeSH ID	D000048 (https://www.medvik.cz/bmc/link.do?id=D000048)

Balamuthia mandrillaris

Charakteristika

- Kosmopolitně rozšířená.
- Původce **infekcí CNS**, **GAE**.
- Postihuje kromě člověka i savce (pavián, ovce, kůň), imunosuprimované a imunokompetentní pacienty.

Morfologie

- První stádium **trofozoit**, stromovitě se větvící panožky.
- Druhé stádium jednojaderná **cysta s trojvrstevnou** stěnou.
- Jádro obsahuje více jadérek (tím se liší od akantaméb).

Symptomatika a patogeneze

- Granulomatózní amébová encefalitida – výskyt pouze zřídka.

Terapie

Žádná účinná terapie.

Epidemiologie a prevence

Doposud nebyla zachycena ve volné přírodě, není známý ani způsob přenosu a pro tuto amébu neexistuje známá účinná prevence.

Diagnostika

Přímý průkaz améby pod **mikroskopem** z řezu z biopsie mozkové tkáně. Preparát barvený Gomoriho trichromem, podle Giemsy. Kultivace není účinná. Pro průkaz může být použita **imunofluorescenční metoda**.

Balamuthia mandrillaris

Lobosea	
Balamuthiidae	
Výskyt	kosmopolitní
Onemocnění	ložisková amébová encefalitida (BAE)
Infekční stadium a způsob nákazy	pronikají skrze kůži a skrze horní dýchací cesty; transplantace orgánů
Diagnostika	mikroskopie
Terapie	žádný účinný lék neexistuje
MeSH ID	D059611 (https://www.medvik.cz/bmc/link.do?id=D059611)

Odkazy

Související články

- Entamoeba histolytica
- Parazitizmus
- Obecné vlastnosti parazitů

Externí zdroje

- Pubmed: Surviving Naegleria fowleri infections: A successful case report and novel therapeutic approach (https://www.ncbi.nlm.nih.gov/pubmed/28013053)

Použitá literatura

- VOTAVA, Miroslav, et al. *Lékařská mikrobiologie speciální.* 1. vydání. Brno : Neptun, 2003. 495 s. ISBN 80-902896-6-5.