

Úrazy jícnu

Úrazy jícnu vznikají nejčastěji *per vias naturales z lumina*, ale též i jako **součást poranění tkání krku**

Dle mechanismu dělíme poranění jícnu na:

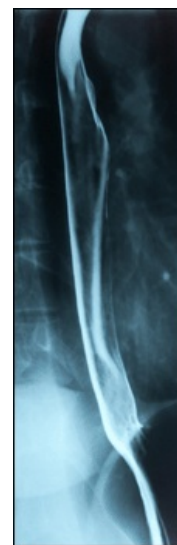
- *chemická (poleptání)*
- *termická (opaření)*
- *mechanická*

Dle míry poškození dělíme poranění jícnu dle:

- *penetrující*
- *nepenetrující*

Poleptání jícnu

- = **oesophagitis corrosiva**
- dochází k nim nejčastěji v *domácnostech* požitím čistících, hygienických či dezinfekčních prostředků
- často u dětí i dospělých, v důsledku **záměny** či ze **sebevražedného úmyslu**
- rozsah poškození závisí na množství a koncentraci požití látky
- **druhy:**
 - **po požití kyseliny** – vznik *koagulační nekrózy*
 - **po požití louhu** – kolikvační nekrózy, hůře ohraničené
- **příznaky:**
 - hned po požití vzniká krutá šokující **bolest**
 - rozvoj **dysfágie** a **odynofágie**
 - při otoku aditus laryngis – **dušení a stridor**
- při perforaci jícnu hrozí nebezpečí **mediastinitidy** – podezření na perforaci jícnu je na místě, dojde-li k prudkému vzestupu teploty, třesavce, bolesti mezi lopatkami či pod sternem, popřípadě vzniká-li na krku podkožní emfyzém
- látky mohou mít i celkový účinek ve smyslu **alkalózy** či **acidózy** (alkalóza je vzácnější, loup se obvykle v žaludku zneutralizuje HCl)
- **vyšetření:**
 - všimáme si známek *poleptání* v krku a v dutině ústní
 - běžně se provádí **rentgen** polykacího aktu a **rigidní ezofagoskopie**
 - při perforaci zavedeme *nazogastrickou sondu*
- **první pomoc:**
 - **naředění** škodliviny – výplach úst, vypití vody nebo mléka (nepít po pozření kyseliny ještě loup!)
 - **nevyvolávat zvracení**, došlo by k dalšímu poškození jícnu
 - **protišoková opatření** a **transport** na ORL pracoviště
 - hrozí zde riziko *stenózy* – podáváme **kortikoidy** (účinek na stenózy nebyl přímo potvrzen)
 - **tlumení bolesti** a krytí širokospektrými antibiotiky
 - *mediastinitida*: zevní **chirurgická revize**
 - sledování vnitřního prostředí



Rentgenová pasáž jícnem pomocí kontrastní baryové suspenze.

Opaření

- nejčastěji u **dětí**
- poškození obvykle nedosahuje rozsahu poškození při poleptání
- **příznaky:**
 - **dysfágie, odynofágie**
 - **otok** laryngeálního vchodu (inspirační dušnost, stridor)
 - ve faryngu je **hyperémie** a **otok** sliznice (vzácně až nekrózy)
- **první pomoc:**
 - požití **studených** tekutin, případně cucání kostek ledu
 - **analgetika, ATB, zřídka kortikoidy**

Mechanické poranění, cizí tělesa

Mechanická poranění

- nejčastěji při **náhodném pádu** s otevřenými ústy na cizí tělesa (zubní kartáček, příbor, větev, apod.), nebo **iatrogeenně** při endoskopii či polknutí ostrých těles

Cizí tělesa

- v polykacích cestách jsou častá
- **u dětí** – součásti hraček, knoflíky
- **u dospělých** – pecky, kosti
- **u starších** – zubní protézy
- **u psychiatrických pacientů** – často různá uměle vytvořená tělesa upravená pro znesnadnění extrakce (tzv. *kotvy*)
- **příznaky:**
 - *mechanické poškození*: **krvácení, dysfágie, odynofágie, otok**
 - *při perforaci*: **emfyzém**, parafaryngeální či retrofaryngeální **absces** či **mediastinitida**
 - u cizího tělesa závisí na jeho lokalizaci a současném poranění
 - zpravidla vzniká **dysfágie až afágie**
 - *malá cizí tělesa* (rybí kosti) uvíznou často již ve faryngu – v tonzilách, na kořeni jazyka apod.
 - *větší tělesa* se zaseknou nejčastěji v horním jícnovém ústí (při vyšetření laryngoskopií nejsou patrná – nacházíme jen stagnaci slin v piriformních recesech)
- **diagnostika:**
 - **rtg**: buď je těleso přímo kontrastní nebo vyšetříme pasáž jícnem
 - pokud je těleso napříč a kolem tekutina volně protéká, necháme pacienta spolknout vatičku napuštěnou **kontrastem** → kontrastní látka musí být vstřebávatelná z mediastina (ne baryum)
- **terapie:**
 - *menší mechanická poranění – konzervativní terapie*:
 - lokálně **dezinfikujeme**, případně podáváme ATB
 - při edému hrtanu ordinujeme **kortikoidy**, při bolestech **analgetika**
 - u *větší lacerace* provádíme **suturu**
 - cizí tělesa v orofaryngu přímo odstraníme v **lokální anestézii**
 - v *hypofaryngu* za využití přímé laryngoskopie
 - v *jícnu* za využití rigidní ezofagoskopie v celkové anestézii
 - odstranění provádíme **co nejdříve**, aby nevznikla tlaková nekróza

Odkazy

Související články

- Jícen
- Krvácení z trávicí trubice
- Nádory jícnu
- Onemocnění jícnu

Zdroj

- BENEŠ, Jiří. *Studijní materiály* [online]. ©2007. [cit. 2009]. <http://jirben2.chytrak.cz/materialy/orl_jb.doc>.

Použitá literatura

- KLOZAR, Jan, et al. *Speciální otorinolaryngologie*. 1. vydání. Praha : Galén, 2005. 224 s. ISBN 80-7262-346-X.



Článek neobsahuje vše, co by měl.

Můžete se přidat k jeho autorům (https://www.wikiskripta.eu/index.php?title=%C3%9Arazy_j%C3%ADcnu&action=history) a jej.

O vhodných změnách se lze poradit v diskusi.