

Úrazy zubů

Poranění závěsného aparátu

Kontuze

- nejmírnější poranění postihující závěsný aparát zubu
- rozvíjí se traumatická periodontitis
- pocit vystouplého zubu, zub pokleповě citlivý
- reakce na chlad snižená
- na RTG beze změn
- **Terapie**
 - zajištění klidu zubu na 14 dní
 - sledovat vitalitu zubu 1 rok

Subluxace

- poškození závěsného aparátu většího rozsahu
- změna postavení zubu
- viklavost
- bolestivost na poklep a skus
- může být až pohyblivý
- gingiva zduřelá až potrhaná
- **Terapie**
 - kašovitá strava
 - kontrola vitality
 - u rozsáhlejších subluxací manuální repozice zubu a fixace
 - drátěná dlahu, kterou zpevňujeme samopolymérující pryskyřicí
 - dlahu musí dosáhnout na dva sousední pevné zuby
 - vedeme ligatury přes incizní hranu
 - fixace na 4 týdny

Intruze

- těžká subluxace zubu, kdy je zub vražen do lůžka
- k repulzi dochází u dočasných zubů
- u stálých může dojít k poškození skloviny, změně tvaru či retenci

Extruze

- zub je v supraokluzi
- léčebný postup jako u těžké subluxace (viz výš)

Luxace

- úplné přerušení závěsného aparátu zubu i nervově-cévní svazek
- zub je mimo alveol
- **Terapie**
 - pokud není lůžko poškozeno pokus o replantaci (periodontium přežije 90 minut)
 - zub uchovávat v ústech pacienta, v kapesníku zvlhčeném slinami, sklenici mléka (izotonické prostředí)
 - při pozdní replantaci se zub ošetří endodonticky
 - toaleta zubního lůžka
 - fixace na 6 týdnů
 - časná replantace má dobré výsledky, pozdní nikolivěk

⚠ Pokud zub nenajdeme, je indikován RTG hrudníku.

Vlastní poranění zubu

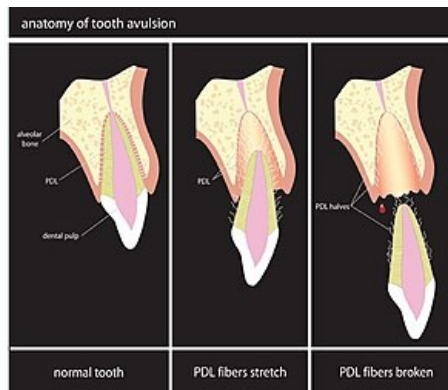
Patří sem zlomeniny korunky nebo kořene. Horní řezáky jsou nejčastěji zasaženy.

Dělení podle roviny lomu:

- příčné, šikmé, podélné, tříštivé

Dělení podle poškozené části:

- našťípnutí skloviny
- zlomeniny zubní korunky



Stupně poškození závěsného aparátu.

- odlomení skloviny
- zlomenina zasahující dentin
- zlomenina zasahující dřeň zubu
- zlomeniny kořene zubu
- šikmá zlomenina korunky a kořene

Terapie:

- naštípnutí skloviny - zábrusem nebo výplní
- zasahující dentin - nepřímé překrytí
- otevření dřeně - devitalizace zubu
- u zlomenin v krčkové oblasti se připraví na protetické řešení
- zlomeniny kořene (intraalveolární)
 - diagnostika pouze RTG
 - nepříznivější v hrotové třetině kořene
 - po fixace může dojít k vazivovému či osteoidnímu srůstu úlomků
 - pokud zasáhne dřeň se ošetří endodonticky a pak resekce kořenového hrotu
 - při nepříznivých zlomeninách nutná extrakce

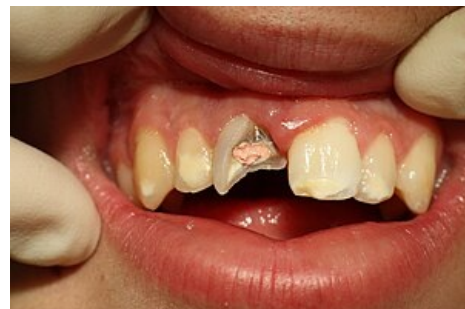Odkazy

Související články

- Kontuze zubu u dětí
- Endodontické ošetření

Použitá literatura

- MAZÁNEK, Jiří. *Traumatologie orofaciální oblasti*. 1. vydání. Praha : Grada, 1999. ISBN 8071697745.



Částečně ošetřená zlomenina korunky horního řezáku.