

Útvary před mediálním kotníkem

Prostor před mediálním kotníkem ohraničují **retinaculum musculorum extensorum superius et inferius** (ventrálně) a **malleolus medialis** (dorzálně).

Povrchově přes obě retinakula zde probíhá *v. saphena magna* a *n. saphenus*, v hloubce pod retinakuly **šlacha m. tibialis anterior**.

Pro snadné zapamatování se používá mnemotechnická pomůcka **SAMANTA** – vena **S**aphena **M**agna, Nervus saphenus, šlacha musculus **T**ibialis **A**nterior.

Odkazy

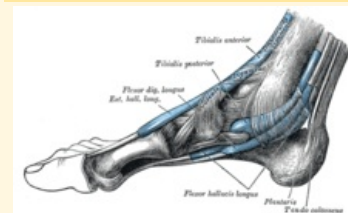
Související články

- Útvary za laterálním kotníkem
- Útvary za mediálním kotníkem
- Mnemotechnické pomůcky do anatomie

Použitá literatura

- GRIM, Miloš a Rastislav DRUGA. *Základy anatomie : 5. Anatomie krajiny těla*. 1. vydání. Praha : Galén, 2008. 119 s. ISBN 978-80-7262-179-8.
- ČIHÁK, Radomír. *Anatomie 1*. 3. vydání. Praha : Grada Publishing, a.s., 2011. 552 s. sv. 1. ISBN 978-8-247-3817-8.

Útvary před mediálním kotníkem



Mediální kotník

Ohraničení malleolus medialis
dorzálně

Ohraničení retinaculum
ventrálně musculorum
extensorum
superius et inferius

Obsah v. saphena magna,
n. saphenus, šlacha
m. tibialis anterior

pomůcka SAMANTA