

Útvary za mediálním kotníkem

Prostor za mediálním kotníkem (často označovaný jako canalis malleolaris či tarsální kanál) ohraničují **retinaculum musculorum flexorum** (mediálně), **malleolus medialis** (ventrálně) a **tuber calcanei** (dorzálně).

Probíhá zde **šlacha m. tibialis posterior**, **šlacha m. flexor digitorum longus**, **a. tibialis posterior** společně s **v. tibialis posterior**, **n. tibialis** a **šlacha m. flexor hallucis longus**, která se jako jediná ze šlach neopírá o kotník a prochází přes processus posterior tali.

Pro snadné zapamatování se používá mnemotechnické pomůcky:

TIDIAVENEH – šlacha m. **T**ibialis posterior, šlacha m. flexor **D**igitorum longus, **A**rteria et **V**ena tibialis posterior, **N**ervus tibialis a šlacha m. flexor **H**allucis longus

TIDIVANHA - šlacha m. **T**ibialis posterior, šlacha m. flexor **D**igitorum longus, **V**. tibialis posterior, **A**. tibialis posterior, **N**. tibialis, m. flexor **H**allucis longus

Související články

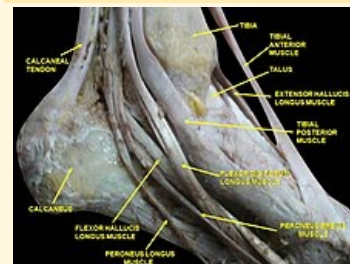
- Mnemotechnické pomůcky do anatomie
- Útvary před mediálním kotníkem
- Útvary za laterálním kotníkem

Použitá literatura

- ČIHÁK, Radomír. *Anatomie 1*. 2. vydání. Praha : Grada Publishing, a. s., 2008. 516 s. ISBN 80-7169-970-5.
- GRIM, Miloš a Rastislav DRUGA, et al. *Základy anatomie, 5. Anatomie krajiny těla*. 1. vydání. Praha : Galén, 2008. 119 s. ISBN 978-80-7262-179-8.

Canalis malleolaris

Tarsální kanál



Canalis malleolaris

Ohraničení retinaculum
mediálně musculorum
flexorum

Ohraničení tuber calcanei
dorzálně

Ohraničení malleolus medialis
ventrálně

Obsah m. tibialis posterior,
m. flexor digitorum
longus, a. tibialis
posterior, v. tibialis
posterior, n. tibialis,
m. flexor hallucis
longus

pomůcka TiDiAVeNeH