

Žlučové cesty

Žlučové cesty slouží k **transportu žluči** z jater do duodena. Žluč je **žlutohnědá** tekutina obsahující žlučové soli, žlučové pigmenty (bilirubin, biliverdin), mastné kyseliny, tuky, cholesterol a další látky. Podílí se na emulgaci tukových složek tráveniny. Za den se jí vytvoří 0,5–0,7 l.

Žlučové cesty můžeme dle lokalizace rozdělit na **intrahepatální** (v játrech) a **extrahepatální** (mimo játra).

Intrahepatální žlučové cesty

Začínají v játrech mezi hepatocyty jako **žlučové kapiláry** (*canaliculus bilifer*), nemají vlastní ohraničení, to je vytvořeno jaterními buňkami. Jejich šířka se v průměru pohybuje kolem 1–2 µm. Žlučové kapiláry pokračují jako **intrahepatální žlučovody** – kanálky jdoucí mezi dvěma řadami buněk směřující k periferii lalůčku. Žluč se v jaterních lalůčkách pohybuje směrem od středu k periferii, tedy k **portobiliárním prostorům**. Dále na ně navazují **Heringovy kanálky** (*ductuli bilifer*), již mají vlastní stěnu, jsou vystlány jednovrstevným nízkým kubickým epitelem. Tyto buňky obsahují pouze malý počet organel. Vlévají se do větších žlučovodů – **interlobulárních žlučovodů**, uložených v portobiliárních prostorech (vznikají na styku tří jaterních lalůčků a obsahují tři struktury: **a. interlobularis**, **v. interlobularis**, **interlobulární žlučovod**). Výstelku interlobulárních žlučovodů tvoří jednovrstevný kubický epitel nasadající na dobře vyvinutou bazální laminu. Jejich pokračováním jsou **segmentové a lalokové žlučovody** (*ductus hepaticus dexter et sinister*) a vyúsťují v **porta hepatis** (spolu s *v. portae* et *a. hepatica propria*).

Extrahepatální žlučové cesty

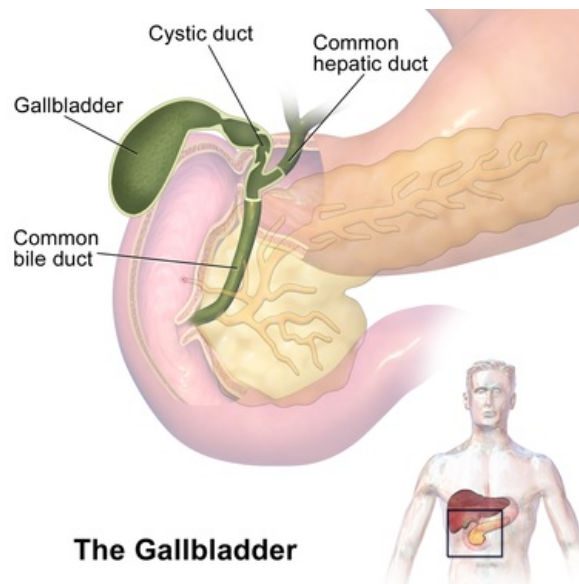
Navazují na intrahepatální cesty v *porta hepatis*. Začínají jako *ductus hepaticus dexter* (vznik z *ramus anterior et posterior*) et *sinister* (vznik z *ramus medialis et lateralis*). Výstelku *ductus hepaticus dexter et sinister* tvoří jednovrstevný cylindrický epitel. Ty se spojují za vzniku **ductus hepaticus communis**, který je dlouhý 3–5 cm a vstupuje do *lig. hepatoduodenale* (spolu s ním tam jde: *a. hepatica propria* (vpředu vlevo), *v. portae* (vzadu), je součástí *omentum minus* a vpředu ohraničuje vstup do *bursa omentalis* – *foramen omentale*). V *lig. hepatoduodenale* se spojuje s vývodem ze žlučníku – **ductus cysticus** (délka 2–3 cm), jejich spojením vzniká **ductus choledochus** (žlučovod). Ke spojení dochází asi 4 cm od *porta hepatis* a je v ostrém úhlu. *Ductus choledochus* je dlouhý 6–9 cm.

Ductus choledochus můžeme dle průběhu v *lig. hepatoduodenale* rozdělit na 4 části:

- **pars supraduodenalis**: část nacházející se nad duodenem;
- **pars retroduodenalis**: dorzálně křížící *pars superior* duodeni;
- **pars pancreatica**: vtlačen dorzálně do *caput pancreatis*;
- **pars intramuralis**: vstupuje do stěny duodena, jde šikmo a vyúsťuje na **papilla duodeni major** (Vateri) společně s **ductus pancreaticus** (hlavní vývod pankreatu).

Společné ústí *ductus choledochus* a *ductus pancreaticus* na **papilla duodeni major** se vyskytuje v 77 % případů, v ostatních případech se jedná o samostatné vyústění. *Ductus choledochus* během svého průběhu zvedá řasu – *plica longitudinalis duodeni*. Je umístěna v *pars descendens duodeni*, na zadní stěně mediálně. V polovině řasy se nachází vyvýšené místo – **papilla duodeni major**. Uvnitř papily je dutina – **ampulla hepatopancreatica** – spojení žlučového a pankreatického vývodu. Je vytvořena v 50 % případů. Ke spojení dochází ještě před samotným vyústěním na papilu. *Ampulla* se uzavírá pomocí svěrače – **m. sphincter ampullae hepatopancreaticae**. I kolem *ductus choledochus* a *ductus pancreaticus* je umístěn svěrač – **m. sphincter ductus choledochi** (tzv. **Oddiho svěrač**) a **m. sphincter ductus pancreatici**. Sfinktery jsou kontrahovány, pokud není ve střevě obsah. Po příjmu potravy se otevírá *m. sphincter ductus choledochi* a uvolňuje žluč, *m. sphincter ductus pancreatici* zůstává kontrahován. Jedná se o ochranu před průnikem žluče, která aktivuje pankreatické enzymy. Pokud by došlo k průniku žluče do pankreatu, následovalo by těžké poškození pankreatu, tj. **akutní nekróza pankreatu**.

Kraniálně od *papilla duodeni major* se nachází **papilla duodeni minor** (Santorini), kde ústí **ductus pancreaticus accessorius**. Vývod je umístěn asi 2 cm nad *papilla duodeni major*.



The Gallbladder

Žlučové cesty.

Extrahepatální žlučové cesty jsou vystlány jednovrstevným cylindrickým epitelem. Na povrchu se nacházejí **mikroklky**, jádra buněk jsou uložena bazálně, apikálně se vyskytují hlenová granula. *Lamina propria mucosae* je tvořena kolagenním vazivem. Pod touto vrstvou se nacházejí hladké svalové buňky, které distálně u vývodů vytvářejí sfinktery.

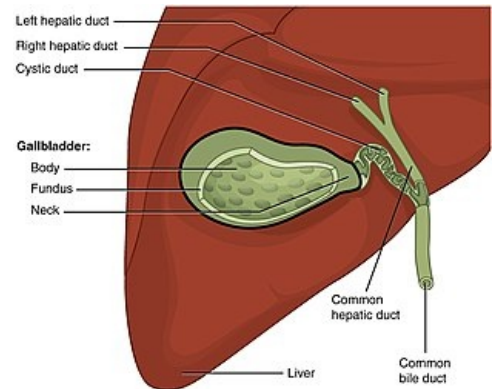
Žlučník

Žlučník (*vesica fellea*, *vesica biliaris*) se nachází se na spodní straně jater ve **fossa vesicae biliaris**. Žlučník je zcela či jen zčásti kryt peritoneem, které přechází z viscerální plochy jater.

Stěnu žlučníku tvoří *tunica mucosa*, *tunica muscularis* a *tunica serosa*. Sliznice vytváří řasy, které jsou patrné zejména v prázdném žlučníku. Žlučník je vystlán **jednovrstevným cylindrickým epitelem**. *Lamina propria mucosae* se skládá z řídkého kolagenního vaziva. Svalová vrstva je tenká a hladké svalové buňky jsou orientovány cirkulárně.

Hlavní funkce žlučníku je strádat žluč přicházející z jater a koncentrovat ji.

 [Podrobnější informace naleznete na stránce Žlučník.](#)



Anatomická stavba žlučníku.

Odkazy

Související články

- Játro
- Portál:Atlas histologických preparátů/Trávicí soustava
- Diagnostické zobrazovací metody při vyšetření žlučníku a žlučových cest
- Operační výkony na žlučníku a žlučových cestách
- Zánětlivá onemocnění žlučníku a žlučových cest
- Cholelitiáza
- Přehled gastrointestinálních hormonů

Použitá literatura

- ČIHÁK, Radomír. *Anatomie II*. 2. vydání. Praha : Grada, 2001. 488 s. ISBN 80-247-0143-X.