

Afakie

Afakie, *bezčočí*, je stav, kdy v optické ose oka chybí čočka. Z emetropického oka se tak stane oko extrémně hypermetropické. Afakické oko má refrakci asi +10 D.

Příčiny

- *trauma*
- *chirurgické vynětí* – např. odstranění čočky při operaci katarakty
- *kongenitální afakie* – vzácná vrozená vada vznikající nevyvinutím čočkové plakody, nebo vstřebáním čočky během vývoje oka plodu v děloze při intrauterinní infekci v 1.–4. týdnu ^[1]

Symptomy

- zvětšení obrazu přibližně o 20-30%
- úplná ztráta akomodace
- omezení zorného pole z periferie
- při monokulární afakii vede anizometropie k anizeikonii^[2]

Korekce

- *afakické kontaktní čočky* – dnes výjimečně ^[1], výhodou je zvětšení obrazu pouze o max. 10 %, hodí se i pro korekci jednostranné afakie ^[3]
- *brýlové afakické sklo* – +9 D až +12 D, koriguje stav bez nitrooční čočky; vzhledem k hypermetropii a ztrátě schopnosti akomodace je třeba přidat další + 3 až + 4 D na blízko; nevýhodou je prizmatický efekt a omezení zorného pole
- *implantace nitrooční čočky* – tento stav nazýváme pseudoafakíí, obraz se na sítnici zvětšuje přibližně pouze o 4 % ^[3]

Odkazy

Související články

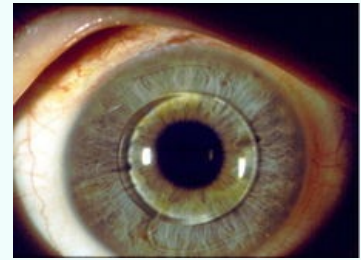
- Akomodace
- Hypermetropie

Použitá literatura

1. KUCHYNKA, Pavel, et al. *Oční lékařství*. 1. vydání. Praha : Grada, 2007. 812 s. ISBN 9788024711638.
2. HEISSIGEROVÁ, Jarmila, et al. *Oftalmologie*. 1. vydání. Maxdorf, 2018. 380 s. ISBN 978-80-7345-580-4.
3. ROZSÍVAL, Pavel, et al. *Oční lékařství*. 1. vydání. Galén, Karolinum, 2006. 373 s. ISBN 80-7262-404-0.

Afakie

Aphakia



Oko s implantovanou fakickou předněkomorovou nitrooční čočkou

Klinický obraz dalekozrakost

Klasifikace a odkazy

MKN získaná afakie:H27.0 (<https://mkn10.uzis.cz/prohlizec/H27.0>), vrozená afakie:Q12.3 (<https://mkn10.uzis.cz/prohlizec/Q12.3>)

MeSH ID D001035 (<https://www.medvik.cz/bmc/link.do?id=D001035>)

OMIM 610256 (<https://omim.org/entry/610256>)

Medscape 1220164 (<https://emedicine.medscape.com/article/1220164-overview>)