

Aktinomykóza

Aktinomycety

Aktinomycety a nokardie představují přechod mezi bakteriemi a plísněmi – tvoří dlouhá větvičky se vlákna. Hlavními zástupci jsou:

1. ***Actinomyces israeli*** – anaerobní nebo mikroaerofilní, nachází se v ústní dutině (často v tonsilárních kryptách)
2. ***Nocardia asteroides*** – aerobní, acidoresistentní, saprofyt v půdě a rostlinách

Aktinomykóza

Aktinomykóza je chronická infekce vyvolaná *Actinomyces israeli*. Lokální zánětlivé změny (generalisace z pyemie je vzácná) mají dvojí charakter:

1. **hnisavá kolikvace** – tvorba abscesů, eventuálně píštělí
2. **fibroprodukce** – jizvení

Neléčený proces se dále šíří per continuitatem, nezastaví jej ani fascie ani kost.

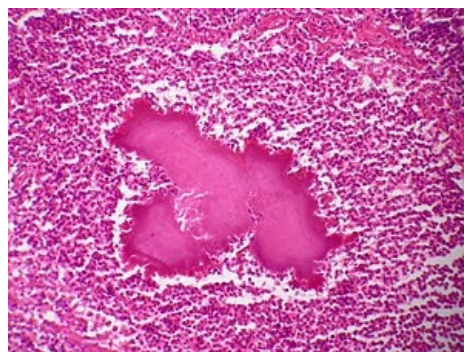
Morfologie

Základním morfologickým projevem je jizvící se zánětlivý infiltrát v podobě velkých, tuhých, nepřesně ohraničených pseudotumorosních útvarů prostoupených abscesy (tzv. **aktinomykom**), důležitá je přítomnost **drúz** tvořených aktinomycetovými vlákny (centrum kompaktní, na periferii jsou vlákna uspořádána radiálně, na okrajích kyjovitě ztlustělá a silně eosinofilní – tzv. **Splendorův-Hoepliho fenomén** z reakce mezi antigenem a protilátkou), drúzy jsou patrné i makroskopicky jako sírově žlutá granula, která mohou odcházet s hnisem píštělemi.

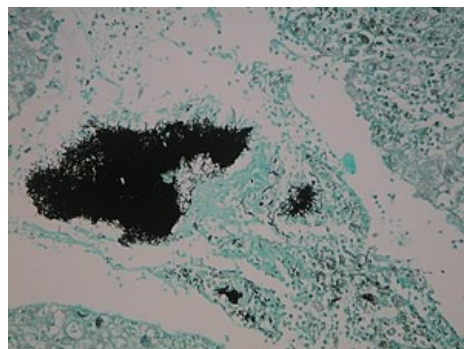
Formy

Podle lokalizace se rozlišuje několik forem aktinomykózy:

1. **cervikofaciální** – začíná kdekoliv v ústní dutině a hltanu, především v dásni dolní čelisti, zevně je patrné zánětlivé zduření a vytváření píštělí, jimiž se navenek otvírají mnohotné abscesy
2. **intrathorakální** – nejčastěji infekce plic aspirací aktinomycet z ústní dutiny, případně per continuitatem nebo hematogenně z cervikofaciální či abdominální formy, aktinomykóza plic má charakter chronické abscedující pneumonie
3. **abdominální** – vzniká propagací z hrudníku nebo jde o primární střevní aktinomykózu nejspíše deglutičního původu, nejčastěji je postižen apendix, opět jde o hnisavý a fibroproduktivní proces se vznikem srůstů mezi sousedními orgány a s tvorbou píštělí (zevních i vnitřních), thrombophlebitis mesenterických žil vede k portální pyemii – v játrech jsou pak mnohočetné abscesy
4. **kožní** – zřídka vzniká primárně (hluboký zánětlivý infiltrát, abscesy se provalují píštělemi a vznikají vředy, proces se šíří do hloubky a zachvacuje fascie, svaly a další tkáně), většinou vzniká provalením hlouběji uložených procesů



Aktinomykom – Splendorův-Hoepliho fenomén



Drúza

Diagnostika

- mikroskopické vyšetření nebo kultivace
- častěji histologické vyšetření

Terapie

- podáváme penicilin 6–8 týdnů
- alternativou jsou tetracyklin, chloramfenikol, makrolidy, klindamycin

Prevence

- ústní hygiena, pravidelná výměna zubní kartáčky a návštěvy stomatologa

Nokardiosa

- postihuje primárně plíce (tvorba granulomů, podobná tuberkulóze), ve srovnání s aktinomykózou má větší sklon ke generalisaci, hlavně do mozku a kůže

- v terapii je výhodná kombinace antibakteriální (sulfonamid, cefotaxim, aminoglykosidy) a chirurgické léčby

Mycetom (maduromykosa)

- chronické kožní onemocnění v tropických a subtropických oblastech, postihuje převážně dolní končetiny, původci jsou bakterie (nokardie a streptomycety) i plísň

Odkazy

Související články

- Antimykotika
- Imunitní obrana proti intracelulárním bakteriím a plísním

Zdroj

- PASTOR, Jan. *Langenbeck's medical web page* [online]. [cit. 2009]. <<https://langenbeck.webs.com/>>.
- DOSTÁL, Václav, et al. *Infektologie*. 1. vydání. Praha : Karolinum, 2004. 338 s. ISBN 80-246-0749-2.