

# Ambulantní ošetření popáleniny

Každé větší zdravotnické zařízení, které disponuje lůžkovou kapacitou, má i ambulantní část. Zde se uskutečňuje první kontakt pacienta se zdravotníky, zde dochází ke klasifikaci potíží, v případě úrazu k primárnímu ošetření a návrhu další terapie. První kontakt s pacientem předznamenává celou další léčbu a u velmi bolestivých a emočně vypjatých popáleninových úrazů to platí ve zvýšené míře. Proto je nutno, aby první styk s postiženým byl zabezpečován pracovníky zkušenými a dobře znalými dané problematiky.

## Ošetření

Při termických úrazech u malých dětí dochází někdy k bouřlivým reakcím, které znesnadňují poskytování první pomoci a primárního ošetření. Je nutno dodržovat klidný a postupný přístup k dítěti a pokud je to možno, trvale s ním komunikovat. Důležitá je přítomnost a spolupráce rodičů při ošetřování, které by nemělo být příliš bolestivé a manipulaci s bolestivou plochou je třeba omezit na minimum. V aplikaci prostředků ke krytí postižené plochy užít takových, které zklidňují lokální stav, nedráždí a v případě akutních úrazů dále chladí popálenou oblast.

Nelze přesně vymezit, které pacienty hospitalizovat a které léčit ambulantně. Je nutno zvažovat celou řadu okolností, a to z hlediska pacienta, zdravotnického zařízení a rodinného zázemí.

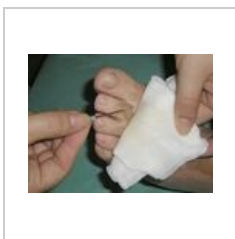U *rozsáhlejšího úrazu* musí být na ambulanci každému pacientovi neprodleně poskytnuta úleva od bolesti a strachu. Podáváme *parenterálně* sedativa, narkotika, analgetika v množství určeném podle věku a hmotnosti, a dále chladné obklady (voda nebo sterilní fyziologický roztok s optimální teplotou 8–10 °C). Led se neužívá, protože stupňuje lokální vazokonstrikci, ischemii a prohloubení povrchních popálenin.

Zároveň je třeba na ambulanci zajistit očištění okolí a šetrné opracování popálených ploch. Omývání roztokem saponátu a oplachování borovou vodou nebo fyziologickým roztokem musí být opatrné a jemné. Nejprve je nutné oblast omýt, oholit (v rozsahu nejméně 5 cm od okraje rány, lépe 10 cm) a dezinfikovat okolní kůži. K dezinfekci se užívá Betadine mýdlo, které ve vodném roztoku nedráždí popálenou plochu nebo Betadine roztok, který můžeme z původní 10% koncentrace ředit vodou podle potřeby. Poté se postižené plochy řádně opláchnou.

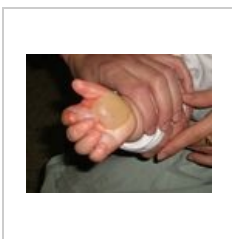
Na odstraňování puchýřů existují rozličné názory – záleží na charakteru a lokalizaci popáleniny. Puchýře menší než 5 cm v průměru se po dezinfekci a za aseptických podmínek vyprázdní tak, že se sterilní jehlou (obr. 1) nebo nůžkami kryt perforuje a obsah vypustí, nebo šetrně vytlačí. Kryt puchýře, bez precipitovaného fibrinu, přiložený zpět ke spodině (obr. 2–3) se ponechává maximálně do 5. dne jako biologický kryt. Obsahuje-li sražený fibrin, pak jej při okraji otevřeme nůžkami asi na polovině jeho obvodu, fibrin pinzetou šetrně odstraníme (obr. 4) a čistý epitelální kryt, pokud má dostatečnou mechanickou pevnost rozprostřeme zpět na plochu. Jde hlavně o popáleniny lokalizované na dlaních a ploskách nohou. Je-li kryt puchýřů porušen, je vhodnější jej i s fibrinem odstranit, aby se nestal živnou půdou pro infekci.

Obvaz je tvořen separačním mastným tylem, obkladem s borovou vodou nebo jiným vhodným antiseptikem (Betadine, chlorhexidine, roztok nitrofurantoinu, rivanolu apod.) nebo textilií Inadine (obr. 5) a suchým mulem v dostatečné vrstvě, aby se zajistilo odsávání ranného transsudátu, ale současně obvaz nesmí prosakovat navenek, protože vlhký obvaz usnadňuje vstup infekce z okolí i ze vzduchu (obr. 6). Každý prosáklý obvaz je nutno včas a profesionálně vyměnit.

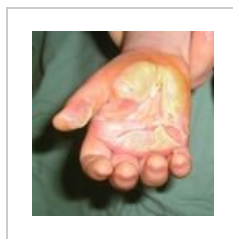Velký důraz je kladen na ošetření popálených rukou a obličeje, hlavně pak u pacientů, kteří odcházejí po ošetření domů a budou dále léčeni ambulantně. (obr. 7).



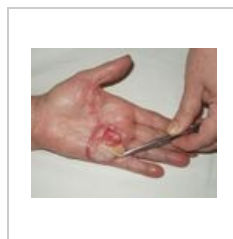**obr. 1** Perforace serózní buly sterilní jehlou



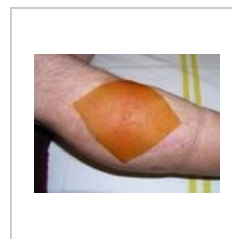**obr. 2** Kontaktní popálení dětské dlaně IIa-b stupně



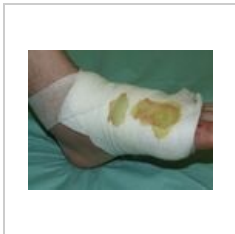**obr. 3** Stav po otevření a vypuštění bul, epidermis ponechána na ploše jako dočasný biologický kryt



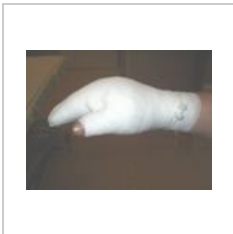**obr. 4** Kontaktní popálení IIa-b st. Po odstranění precipitovaného fibrinu, je možno kryt vrátit na popálenou plochu



**obr. 5** Antiseptický kryt Inadine



**obr. 6** Prosáklý obvaz a modrozelené zbarvení napovídá, že plocha je infikována *Pseudomonas aeruginosa*.



**obr. 7** Správně modelovaný obvaz popálené ruky, palec je separován od ostatních prstů.

## Odkazy

### Související články

- Chirurgická léčba popálenin
- Popáleniny

### Zdroj

- KÖNIGOVÁ, Radana a Josef BLÁHA, et al. *Komplexní léčba popáleninového traumatu*. 1. vydání. Praha : Karolinum, 2010. ISBN 978-80-246-1670-4.