

Angiofibrom nosohltanu

Angiofibrom nosohltanu je velmi vzácný benigní nádor, který postihuje převážně chlapce a mladé muže. Z tohoto důvodu se také někdy nazývá jako **juvenilní angiofibrom nosohltanu**. Ačkoliv se jedná o benigní nádor má poměrně rychlý růst a v tomto důsledku může docházet k tlakové destrukci baze lebni a splanchnokrania. Jde o solidní angiom s bohatou tepennou a žilní složkou, který může mít zrající stádium a v průběhu času se mění ve fibrom. Histologicky bychom ho mohli popsat jako šterbinovité dlouhé a tenké vaskulární kanálky a vazivové stroma.

Makroskopický vzhled

Makroskopicky jde o tuhý šedavý nádor.

Lokalizace

Nádor je nejčastěji lokalizován v oblasti klenby nosohltanu a horního obvodu choany. Existuje teorie dle Neela, podle níž nádor vzniká téměř vždy z místa odstupu processus pterygoideus (tzv. posterolaterální stěna).

Klinické příznaky

Typickými příznaky nádoru jsou epistaxe, obstrukce horních dýchacích cest, nosní sekrece, můžou se objevit poruchy čichu a také nedoslýchavost, pokud nádor zasahuje do oblasti tuba auditiva.

Diagnostika

Nejvhodnější metoda na diagnostiku je rinoskopie a také CT a MRI. Pro zjištění arteriálního zásobení nádoru se používá tzv. karotická angiografie.

Terapie

Jediná spolehlivá terapie je chirurgická, která však často zanechává trvalé kosmetické i funkční následky. Nejčastější volený chirurgický přístup se používá laterální rinotomie. Méně často se využívá transpalatinální přístup. Při operaci může dojít k život ohrožujícímu krvácení, a proto je nutné se na operaci připravit – angiografie pro odhalení zásobujících cév a jejich selektivní embolizace. Ke kosmetickým úpravám v oblasti obličeje po odstranění nádoru se používá tzv. metoda face degloving – jde o vytažení střední měkké části obličeje kraniálně.

Odkazy

Související články

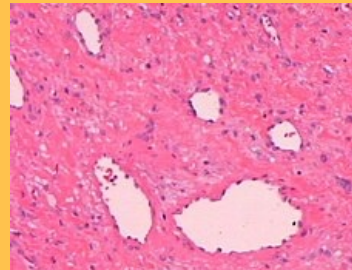
- Epistaxe
- Nádory epifaryngu
- Nádory orofaryngu
- Nádory nosu a paranasálních dutin

Použitá literatura

- HYBÁŠEK, Ivan a Jan VOKURKA. *Otorinolaryngologie*. 2. vydání. Praha : Karolinum, 2006. 426 s. ISBN 80-246-1019-1.
- KLOZAR, Jan, et al. *Speciální otorinolaryngologie*. 1. vydání. Praha : Karolinum, 2005. 224 s. ISBN 80-246-1125-2.
- ÚZIS, ČR. *Mezinárodní klasifikace nemocí pro onkologii : MKN-0-3 ČV*. 3. vydání. Praha : Ústav zdravotnických informací a statistiky České republiky, 2004. ISBN 80-7280-373-5.
- ÚZIS, ČR. *Mezinárodní klasifikace nemocí : mezinárodní statistická klasifikace nemocí a přidružených zdravotních problémů ve znění 10. decennální revize [MKN-10]*. 1. vydání. Praha : Ústav zdravotnických informací a statistiky České republiky, 1996. ISBN 80-901856-4-9.

Angiofibrom nosohltanu

D10.6 (<https://mkn10.uzis.cz/prohlizec/D10.6>) (Nezhoubný novotvar nosohltanu)



Histologický preparát angiofibromu

Lokalizace	klenba nosohltanu, horní obvod choany
Maximum výskytu	dospívající chlapci, mladí muži
Prognóza	nádorová tkáň ve vyšším věku involuje
Histologický typ	angiofibrom
Součást syndromu	epistaxe, jednostranná nosní obstrukce, masa v nasofaryngu
Terapeutické modality	chirurgické odstranění