

# Antrakóza

**Antrakóza** je prostá pigmentace amorfním uhlíkem (saze). Uhlík se k plicní tkáni chová inertně (nepůsobí fibroprodukcí). Zvýšeně se ukládá v ložiscích fibrózy (např. tuberkulózní ložiska) – tzv. **břidlicová indurace** (*induratio nigra*).

Antrakotický pigment se ukládá:

- v plicích – v prашných buňkách v alveolech a v intersticiu podél lymfatických cév;
- v pleuře;
- v hilových uzlinách.

Ty se mohou stát neprůchodnými pro lymfu, která si tak hledá nové cesty, často proti proudu (retrográdně), a pigmentace se tak může objevit i v abdominálních uzlinách.

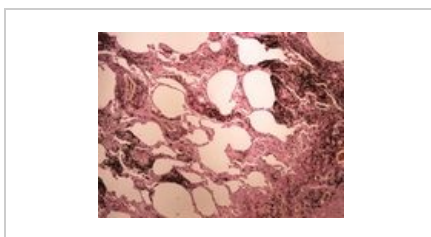
Makroskopicky má antrakotická pigmentace podobu **sítě na povrchu plic** (pigment je patrný ve vazivu na hranici plicních lalůčků). V místech, kde plíce přiléhá k žebřům, je pigmentace méně výrazná nebo chybí zcela.

Zvláštním případem je kombinace antrakózy se silikózou (**antrakosilikóza**) při zaprášení plic uhelným prachem, jenž obsahuje kromě částic uhlíku také křemičitany – tzv. **nemoc uhlokopů**.

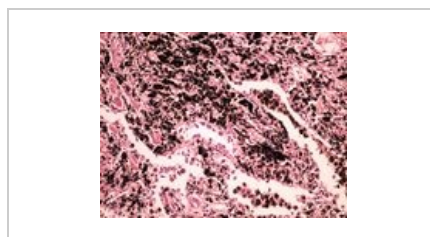
 Podrobnější informace naleznete na stránce [Uhlokopská pneumokonióza](#).



Saze uhlíku



Antracosis přehled



Antracosis v detailu

## Odkazy

### Související články

- Pneumokoniózy
- Uhlokopská pneumokonióza
- Pigment
- Silikóza
- Azbestóza

### Zdroj

- PASTOR, Jan. *Langenbeck's medical web page* [online]. ©2005. [cit. 2011-03-26]. <<https://langenbeck.webs.com/>>.