

Apendicitida (pediatrie)



Článek byl označen za rozpracovaný,

od jeho poslední editace však již uplynulo více než 30 dní

Chcete-li jej upravit, pokuste se nejprve vyhledat autora v historii ([https://www.wikiskripta.eu/index.php?title=Apendicitida_\(pediatrie\)&action=history](https://www.wikiskripta.eu/index.php?title=Apendicitida_(pediatrie)&action=history)) a kontaktovat jej. Podívejte se také do diskuse ([https://www.wikiskripta.eu/w/Diskuse:Apendicitida_\(pediatrie\)](https://www.wikiskripta.eu/w/Diskuse:Apendicitida_(pediatrie)))).

Pokud vše nasvědčuje tomu, že původní autor nebude v editacích v nejbližší době pokračovat, odstraňte šablonu {{Pracuje se}} a stránku .

Stránka byla naposledy aktualizována v neděli 26. března 2023 v 10:55.

Úvod

Akutní apendicitida je nejčastější indikací nitrobršního chirurgického výkonu u dětí. Přesná patofyziologie zánětu appendixu je stále nejasná. Obecně však panuje shoda na tom, že roli hraje **obstrukce lumen** appendixu (koprolit - fekaloid, hyperplazie sliznice na podkladě infekce, přítomnost roupů). Typickou anamnézu lze získat přibližně u 50 % nemocných a asi 1/3 dětí s perforovanou apendicitidou bývá po prvním vyšetření poslána domů se špatně stanovenou diagnózou. Velice obtížné je stanovení správné diagnózy u kojenců, batolat, mentálně retardovaných a u adolescentů (viz níže). U každého nemocného s bolestí břicha je nejzásadnější důkladná cílená anamnéza a fyzikální vyšetření.

Klinický obraz

Odišnosti dle věku

- Typický průběh bývá u **dětí předškolního a školního věku**.
- Apendicitida u **novorozenců** je raritní a klinické příznaky jsou zcela atypické.
- Apendicitida u **kojenců a batolat** je velmi zrádná, protože klinický obraz odpovídá spíše dyspepsii či enterokolitidě.
- **Chlapci v adolescentním věku** často disimulují a **dívky** mají naopak sklon vážně stonat.

Typický průběh

- nejčastější prvotní příznak je 🚨 **neurčitá tupá bolest břicha**, často lokalizovaná nejdříve periumbilikálně
- později se může přidat 🚨 **nevolnost**, 🚨 **zvracení**, 🚨 **průjem** a 🚨 **nechutenství** (pokud však tyto doprovodné příznaky byly přítomny ještě před nastoupením bolesti, tak je diagnóza akutní apendicitidy méně pravděpodobná)
- intermitentní či křečovitý charakter bolesti u apendicitidy není častý
- při progresi stavu se přidává 🚨 **zvýšená tělesná teplota**, 🚨 **Tachykardie** a v krevním obraze 🚨 **leukocytóza**, bolest se přesouvá do **pravého dolního kvadrantu břicha** a mohou být přítomny klinické **známky peritoneálního dráždění** (pozitivní Pléniesovo, Rovsingovo či Blumbergovo známení, obturátorový či psoasový příznak)
- děti si mohou bolestivou oblast chránit (především při fyzikálním vyšetření na lůžku)
- bolestivý bývá také pohyb (analgetické držení těla nebo reakce pacienta po skoku na místě)

Odišnosti dle lokalizace appendixu

Známky peritoneálního dráždění nemusí být přítomné, pokud mezi appendixem a peritoneem je překážka:

- Appendix může být překrytý omentem, mesenteriem či tenkým střevem, zákonitě tomu tak je při **retrocéklální poloze** appendixu.
- Pokud je appendix v **laterocéklální poloze**, tak se palpační bolestivost zvýrazní v poloze pacienta na levém boku.
- Při **subhepatální lokalizaci** appendixu může klinický stav pacienta připomínat cholecystitidu.
- Při **pelvické poloze** appendix směřuje do malé pánve a může iritovat sigmoideum (tenesmy a průjmy) nebo močový měchýř (dysurické potíže a polakisurie).

Komplikovaný průběh

- **Difúzní hnisavá peritonitida**
 - došlo k perforaci appendixu a hnisavý zánět se dostal do jeho okolí
 - pacient bývá febrilní, má nauzeu a opakovaně zvrací (může být výrazně dehydratován)
 - břicho dýchá omezeně, peristaltika je oslabená až vymizelá
 - břicho je palpačně výrazně bolestivé s poměrně jasnými známkami peritoneálního dráždění

▪ **Periapendikulární absces**

- zánět v tomto případě prostoupil do okolí appendixu také po perforaci, byl však úspěšně ohraničen za vzniku abscesového ložiska
- pacient bývá febrilní, má nauzeu a zvrací
- při fyzikálním vyšetření břicha jsou známky paralytického ileu
- břicho je mírně distendované a difúzně bolestivé, maximum bolestivosti je v pravém hypogastriu a známky peritoneálního dráždění jsou naznačené

▪ **Trojdobý průběh apendicitidy**

- došlo k perforaci appendixu a vzniku periapendikulárního abscesu, následně k perforaci abscesu a vzniku difúzní hnisavé peritonitidy

▪ **Periapendikulární infiltrát**

- atypická a relativně málo častá forma akutní apendicitidy
- zánět pokročí z lumen přes stěnu do okolí a fibrin přilepí okolní struktury k appendixu (střevo, omentum, ovarium)
- anamnéza bývá delší (10-14 dní)
- potíže dítěte nebývají paradoxně výrazné (chybí zvracení, max. subfebrilie)
- v laboratoři bývá mírná elevace zánětlivých parametrů
- při palpaci břicha může být hmatná rezistence tužšího charakteru v pravém hypogastriu, která je dobře patrná při palpaci per rectum
- diagnózu potvrdí nález na UZ břicha

Diferenciální diagnostika

Apendicitida může napodobit téměř jakýkoliv patologický intraabdominální proces a naopak celá řada stavů může apendicitidu mimikovat. Diferenciální diagnostika je tedy poměrně široká.

- hlavní dif. dg.
 - reaktivní zánět mezenterálních lymfatických uzlin - mezenterální lymfadenitida
 - virová gastroenteritida
- další GIT etiologie
 - Invaginace
 - zánět Meckelova divertiklu
 - Crohnova choroba
- u dívek
 - torze ovaria
 - ruptura extrauterinní tubární gravidity
 - premenstruální či intermenstruální bolesti
- cholecystitida a cholelitiáza
- pankreatitida
- močový systém
 - pyelonefritida
 - cystitida
 - urolitiáza

Terapie

Léčba akutní apendicitidy je chirurgická a spočívá v odstranění (tzv. apendektomie) zánětlivě změněného appendixu. Operaci lze u dětí provést laparoskopicky nebo klasicky per laparotomiam.

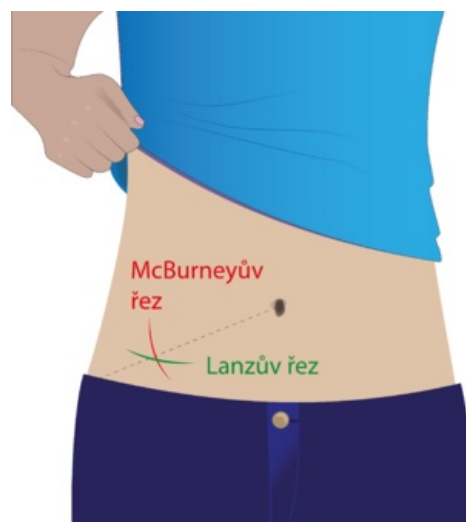
Klasická apendektomie

Přístup do břišní dutiny nejčastěji volí skrze střídavý řez v pravém podbřišku. Poprvé tento řez popsal McBurney v roce 1893. Tento řez bývá v anglosaské odborné literatuře popisován jako tzv. Gridoronův řez. Dnes se nejčastěji volí modifikovaný McBurneyův řez s více transverzálním průběhem (tzv. Lanzův řez), přičemž jeho hlavní výhodou je lepší kosmetický efekt. Po proniknutí kůže, podkožím a Camperovou vrstvou se protne fascie šikmých svalů břišních, jejichž vlákna se od sebe oddělí tupou preparací až se obnaží peritoneum, které se otevře a do operační rány se luxuje cékum s appendixem (pokud je toto možné). Postupně jsou ligovány jednotlivé cévy v mesenteriolu appendixu, ten je poté podvázán a amputován. Pahýl na céku se tradičně zanoří a dvakrát převáže propichovou ligaturou. Následuje vysušení malé pánve a lůžka appendixu, výkon typicky končí uzavřením břišní stěny po vrstvách.

Laparoskopická apendektomie

Použitá literatura

ŠNAJDAUF, Jiří a Richard ŠKÁBA. *Dětská chirurgie*. 1. vydání. Praha : Galén, 2005. ISBN 807262329X.



Operační přístupy

HOLCOMB III, George W., J. Patrick MUPRHY a Daniel J. OSTLIE. *Ashcraft's Pediatric Surgery*. 6. vydání. Elsevier, 2014. ISBN 145574333X.