

Aplastická anémie

Aplastická anémie (dřeňový útlum) je stav vzniklý v důsledku **poškození kmenové krvetvorné buňky**, jež vede k jejímu zániku.

Definice těžkého stupně aplastické anémie:

- pokles buněčnosti dřeně pod 30 % při současném chybění fibrózy;
- přítomnost alespoň 2 kritérií cytopenie v obvodové krvi: počet retikulocytů $< 0,1 \%$, počet neutrofilních segmentů $< 0,5 \times 10^9/l$, počet trombocytů $< 20 \times 10^9/l$.^[1]

Incidence

Incidence v ČR je kolem 0,2/100 000 za 1 rok.

Etiopatogeneze

50-60% všech aplastických anémií je **idiopatických**, kdy dochází k poškození kmenové krvetvorné buňky nejčastěji při infekcích (hepatitidy, EB virus), ozáření, idiosynkratické reakci při podání léků (např. chloramfenikol), léčbě cytostatiky. Uvažuje se částečně o přímém poškození kmenové buňky některým výše zmíněným mechanismem a také o spoluúčasti imunitního systému, zejména cytotoxických T-lymfocytů. Onemocnění má tedy charakter autoimunitní. Dřeň je **hypocelulární** z důvodu buďto poškození krvetvorné buňky, nebo hematopoetického mikroprostředí.

Klinický nález

Kombinace příznaků **krvácivých komplikací**, **infekce** a anémie.

Diagnostika

Musí být **splněna** výše zmíněná **kritéria**. Potvrzení diagnózy se provádí pomocí vyšetření punktátu kostní dřeně a z trepanobiopsického vzorku. Nalézáme **hypoplastickou dřeň** s tukovými oky.

Diferenciální diagnostika

- Hypoplastická forma myelodysplastického syndromu – známky dysplazie, přítomnost aberací v karyotypu nebo zmnožení počtu blastů.
- Paroxysmální noční hemoglobinurie – přítomná intravaskulární hemolýza s hemoglobinurií a deficit inhibičních systémů aktivovaného komplementu.
- Myelofibróza – dřeňová fibróza, zvětšení orgánů (hlavně sleziny).
- Lymfoproliferace (leukemie z vlasatých lymfocytů) – ve dření lymfocyty s charakteristickou morfologií a expresí typických antigenů.
- Diseminovaná forma tuberkulózy, legionelóza nebo těžká forma hypotyreózy – vzácně se také mohou projevit dřeňovou hypoplazií.

Terapie

- Imunosuprese: cyklosporin A, kortikosteroidy, antithymocytární globulin.
- Alogenní transplantace: zvažujeme u mladých nemocných s vhodným příbuzným dárce.

Jiné formy onemocnění

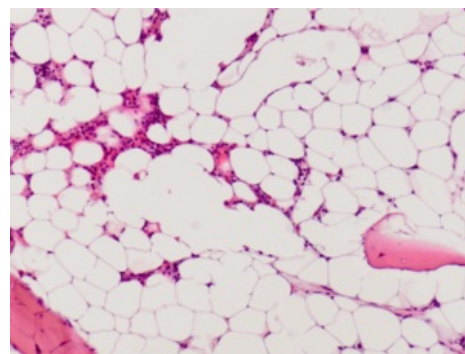
Čistá aplazie červené krevní řady (kongenitální forma se nazývá Diamondův-Blackfanův syndrom).

Onemocnění se selektivním útlumem v erythropoéze. Vzniká zřejmě díky defektní funkci některých ribozomálních podjednotek zajišťujících syntézu proteinů pro erythropoézu.

Odkazy

Reference

1. ČEŠKA, Richard a Tomáš ŠTULC, et al. *Interna*. 2. vydání. 2015. 909 s. ISBN 978-80-7387-895-5.



Obraz hypocelulární kostní dřeně s četnými tukovými oky

Použitá literatura

- ČEŠKA, Richard, et al. *Interna*. 1. vydání. Praha : Triton, 2010. 855 s. ISBN 978-80-7387-423-0.