

# Arteria maxillaris

**Arteria maxillaris** (čelistní tepna), vystupuje z arteria carotis externa a její průběh se dělí na tři části:

- pars mandibularis;
- pars pterygoidea;
- pars pterygopalatina.

## Větvení

### Pars mandibularis

Z pars mandibularis odstupují následující větve:

- a. auricularis profunda;
- a. tympanica anterior;
- a. meningea media;
- a. alveolaris inferior – vstupuje do foramen mandibulae, jde v canalis mandibulae a vystupuje ve foramen mentale, dělí se na ramus mylohyoideus, rr. dentales a r. mentale.

### Pars pterygoidea

Z ní vycházejí svalové větve:

- a. masseterica;
- a. buccalis;
- aa. temporales profundae;
- rr. pterygoidei.

### Pars pterygopalatina

- a. alveolaris superior posterior;
- a. infraorbitalis – jde z fossa pterygopalatina skrz fissura orbitalis inferior dále do canalis infraorbitalis a foramen infraorbitale, vycházejí z ní aa. alveolares superiores anteriores;
- a. palatina descendens;
- a. sphenopalatina.
- a. canalis pterygoidei

## Oblast zásobení

Arteria maxillaris zásobuje krví dolní čelist a její svaly, žvýkácí svaly, část horní čelisti a její zuby, část středoušní dutiny, m. buccinator, část stěny nosohltanu, tvář při foramen infraorbitale, tvrdé i měkké patro, část Eustachovy trubice.

## Odkazy

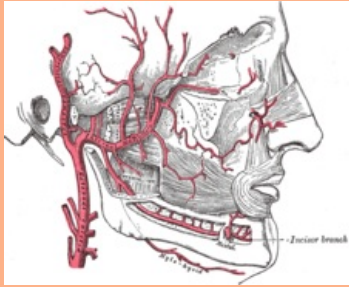
### Související články

- Aorta
- Aorta abdominalis
- Aorta thoracica
- Arteria carotis communis
- Arteria carotis externa

### Použitá literatura

- ČIHÁK, Radomír, et al. *Anatomie III.* 2., upr. a dopl. vydání. Praha : Grada Publishing, spol. s r. o, 2004. 673 s. ISBN 80-247-1132-X.

**arteria maxillaris**  
čelistní tepna



**TA** A12.2.05.053 (<http://ifaa.unifr.ch/Public/EntryPage/TA98%20Tree/Entity%20TA98%20EN/12.2.05.053%20Entity%20TA98%20EN.htm>)

**Odstupuje z** a. carotis ext.

**Větve**

- pars mandibularis:**
  - a. auricularis prof.,
  - a. tympanica ant.,
  - a. meningea med.,
  - a. alveolaris inf.;
- pars pterygoidea:**
  - a. masseterica,
  - a. buccalis,
  - aa. temporales prof.,
  - rr. pterygoidei;
- pars pterygopalatina:**
  - a. alveolaris sup. post.,
  - a. infraorbitalis,
  - a. palatina desc.,
  - a. sphenopalatina



Konečný úsek a. carotis externa a navazující a. maxillaris