

## Articulatio acromioclavicularis

Spojuje zevní konec klavikuly s akromiem.

**Typ kloubu:** tuhý kloub malého rozsahu (amphiarthrosis), může být vložen disk.

**Kloubní plochy:** na akromiu a akromiálním konci klavikuly, ploché, oválné.

**Kloubní pouzdro:** tuhé, krátké, kraniálně zesíleno;

- **lig. acromioclaviculare** – zpevňuje horní stranu pouzdra.

**Pohyby:** malého rozsahu, doplňuje pohyby sternoklavikulárního kloubu.

### Cévy a nervy kloubu:

- a. thoracoacromialis;
- nn. supraclaviculares laterales.

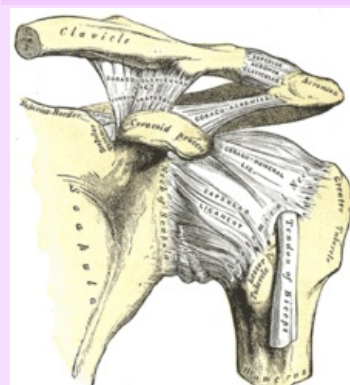
## Odkazy

## Použitá literatura

- ČIHÁK, Radomír a Miloš GRIM. *Anatomie 1.,* Ilustrace Milan Med. 2., upravené a doplněné vydání vydání. Praha : Grada, 2001. 497 s. ISBN 80-7169-970-5.

## Articulatio acromioclavicularis

## Akromioklavikulární kloub



Akromioklavikulární kloub v  
ramenním pletenci

**TA** A03.5.03.001 (<https://ifaa.unifr.ch/Public/EntryPage/TA98%20Tree/Entity%20TA98%20EN/03.5.03.001%20Entity%20TA98%20EN.htm>)

<b>Typ kloubu</b>	tuhý (může být vložen discus art.)
-------------------	------------------------------------

**Kloubní plochy** facies articularis  
clavicularis acromií,  
facies art. acromialis  
claviculae

**Kloubní** tuhé, na okraji  
**pouzdro** styčných ploch

**Vazy** lig. acromioclaviculare,  
coracoclaviculare,  
coracoacromiale

**Pohyby** všemi směry v malém  
**a** rozsahu