

Articulatio sternoclavicularis

Sternoklavikulární kloub, *articulatio sternoclavicularis*

Typ kloubu

Složený kloub - vložen **discus articularis**

Styčné plochy

Hlavice – *facies articularis sternalis* klavikuly.

Jamka – *incisura clavicularis* na manubrium sterni.

Kloubní pouzdro

Tuhé, krátké, zesílené ligamenty.

Zesilující ligamenta

- **ligamentum sternoclaviculare anterius et posterius** – přiložené těsně k pouzdru vpředu a vzadu;
- **ligamentum interclaviculare** – spojuje obě klavikuly;
- **ligamentum costoclaviculare** – spojuje klavikulu s 1. žebrem.

Pohyby

Všemi směry v malém rozsahu.

Cévy a nervy

Cévní zásobení

arteria thoracica interna (případně a. thoracica sup.)

Nervy

nn. supraclaviculares mediales, n. subclavius

Odkazy

Související články

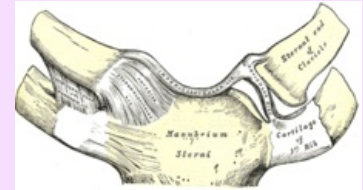
- Klouby horní končetiny

Použitá literatura

- ČIHÁK, Radomír. *Anatomie 1*. 2. vydání. Praha : Grada Publishing, a.s., 2008. 516 s. sv. 1. ISBN 80-7169-970-5.

Articulatio sternoclavicularis

Klíčkohrudní kloub



Articulatio sternoclavicularis

TA A03.5.04.001 (<https://ifaa.unifr.ch/Public/EntryPage/TA98%20Tree/Entity%20TA98%20EN/03.5.04.001%20Entity%20TA98%20EN.htm>)

Typ kloubu složený s discus art.

Kloubní plochy facies articularis sternalis claviculae (hlavice), incisura clavicularis manubrii sterni (jamka)

Kloubní pouzdro tuhé, krátké

Vazy lig. sternoclaviculare ant., post., lig. interclaviculare, lig. costoclaviculare

Pohyby a rozsah všemi směry v malém rozsahu