

Askarióza

Askarióza je parazitární onemocnění, jehož původcem je **škrkavka dětská** (*Ascaris lumbricoides*). Jedná se o endemickou nematodózu (onemocnění způsobené hlísticemi). Onemocnění je kosmopolitně rozšířeno a prevence úzce souvisí s dodržováním hygieny. Prevalence v Evropě je nízká, zatím co ve střední a jihovýchodní Asii, Střední a Jižní Americe je vysoká. **Mortalita** onemocnění je 60–100 000/rok. Onemocnění se šíří **orofekálně vajíčky** hlístice, působí střevní poruchy a průjmy. Má dvě fáze:

- **první – plicní fáze:** prochází krví do plic, po vykašlání a spolknutí míří zpět do střeva – převládají zánětlivé a imunitní reakce,
- **druhá – intestinální fáze:** škrkavky žijí hlavně v jejunu, kde způsobují obtíže gastrointestinálního traktu.

Průběh onemocnění

Dospělec má kolem 10 cm a nejčastěji se vyskytuje v **tenkém střevě**, kde odebírá člověku živiny. To se projevuje poruchou trávení a malnutricí, které u dětí mohou způsobit opožděný růst. Škrkavka produkuje **toxiny, odpadové látky a látky**, kterými si vytváří ideální prostředí pro růst a vývoj. Tyto látky způsobují **alergické reakce, horečku** a mohou vyvolat i **epilepsii**. ⚠

Navíc škrkavky způsobují **mechanické poškození** střevní sliznice, což může vyústit v zánětlivé reakce ve stěně střeva. To se projevuje jako **zkrácení a rozšíření klků**, prodloužení krypt, zhrubnutí sliznice. Dospělci mohou **migrovat** proti peristaltice a mohou invadovat do žlučových, žaludku, pankreatu i dutiny ústní. Tento pohyb může vyústit v zánětlivé změny, **obstrukci žlučových** a zavlečení bakteriální infekce. Během chirurgického zákroku mohou škrkavky migrovat a způsobovat problémy v dalších orgánech.

Klinický obraz

Nejčastější příznaky:

- bolest v epigastriu,
- nauzea,
- nechutenství,
- průjmy,
- laktózová intolerance.

Shlukování škrkavek při masivních nákazách může vyústit v:

- ischemii,
- obstrukční ikterus,
- apendicitidu,
- obstrukční ileus,
- sekundární infekci bakteriemi.

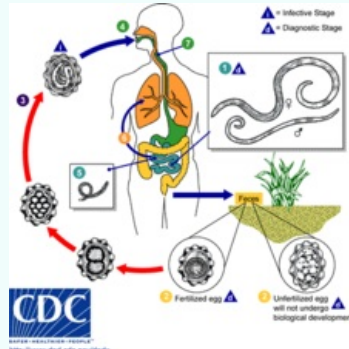
Diagnóza

Extraintestinální forma: Larvy mohou být zachyceny **ve sputu**, které mikroskopicky vyšetříme. 5.–6. den je sputum krvavé a obsahuje eosinofily. Součástí plicní symptomatiky je tzv. **Löfflerův syndrom** – tvorba eosinofilních granulomů v plicích.

Intestinální forma: Mikroskopické vyšetření stolice, ve které můžeme najít vajíčka.

Terapie

- Základní lék – mebendazol (Vermox®) – 100 mg 2× denně mezi jídlem po 3 dny,
- Jiné – albendazol, piperazin, levamizol, tiabendazol.

Askarióza	
Ascariasis	
	
Životní cyklus škrkavky dětské	
Původce	<i>Ascaris lumbricoides</i> (škrkavka dětská)
Přenos	kontaminovaná zelenina, ovoce a voda, kontaminované ruce ^[1]
Inkubační doba	1–3 týdny ^[1]
Klinický obraz	plícní fáze: teplota, suchý kašel; střevní fáze: tupá bolest břicha, nechutenství, meteorismus, zvracení, průjem
Diagnostika	plícní fáze: larvy ve sputu nebo střevní laváži; střevní fáze: nález vajíček ve stolici při parazitologickém vyšetření (8 týdnů po nákaze), nález dospělé škrkavky ve zvracích či stolici ^[1]
Léčba	mebendazol nebo albendazol ^[1]
Komplikace	cholangitida, jaterní absces, vniknutí škrkavky do pankreatického nebo žlučového vývodu: žlučová kolika, akutní pankreatitida, obstrukční ikterus ^[1]
Incidence v ČR	v ČR 150–200 případů ročně ^[1]
Klasifikace a odkazy	

Odkazy

Zdroj

- BENEŠ, Jiří. *Studijní materiály* [online]. ©2007. [cit. 2009]. <<http://www.jirben.wz.cz/>>.
- RNDR. MGR. CHANOVÁ, PH.D, Marta. *Nákazy vyvolané hlísticemi* [přednáška k předmětu Parazitologie, obor Všeobecné lékařství, 1. LF Univerzita Karlova]. Praha. 12. 10. 2015.

Reference

1. BENEŠ, Jiří, et al. *Infekční lékařství*. 1. vydání. Galén, 2009. 651 s. s. 350, 351. ISBN 978-80-7262-644-1.

Doporučená literatura

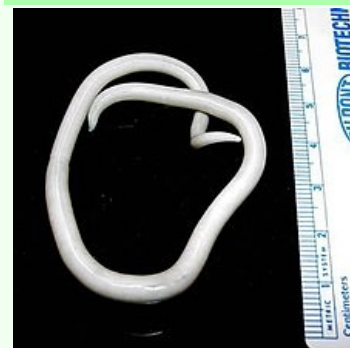- BEDNÁŘ, Marek, Andrej SOUČEK a Věra FRAŇKOVÁ, et al. *Lékařská mikrobiologie : Bakteriologie, virologie, parazitologie*. 1. vydání. Praha : Marvil, 1996. 558 s. ISBN 8594031505280.

MKN	B77 (https://mkn10.uzis.cz/prohlizec/B77)
MeSH ID	D001196 (https://www.medvik.cz/bmc/link.do?id=D001196)
MedlinePlus	000628 (https://medlineplus.gov/ency/article/000628.htm)
Medscape	212510 (https://emedicine.medscape.com/article/212510-overview)

Ascaris lumbricoides

Secernentea

Ascarididae



Samička hlístice druhu Ascaris lumbricoides

Výskyt	kosmopolitní rozšíření
Onemocnění	askarióza
Infekční stadium a způsob nákazy	k nákaze dochází požitím infekčních vajíček
Diagnostika	mikroskopie, zobrazovací metody
Terapie	Albendazolum, Mebendazolum, Levamisol
MeSH ID	D017164 (https://www.medvik.cz/bmc/link.do?id=D017164)