

Aspirační pneumonie

Aspirační pneumonie je zánět způsobený vdechnutím žaludečního obsahu po alkoholickém opojení, v bezvědomí, v rámci léčebných výkonů, jako je např. tracheostomie, výplach žaludku, intubace apod. Další příčinou aspirace žaludečního obsahu může být gastroesofageální reflux (Mendelsonův syndrom). Nejčastěji jsou postiženi nedonošení novorozenci, děti s rozštěpem patra, neurologičtí a starší ležící pacienti.

Je možné aspirovat:

- chemické a jiné substance (žaludeční obsah, lipidy)
- inertní materiál (tekutiny, tuhé části)
- infekční materiál z oropharyngu (gramnegativní bakterie)

Pokud dojde k aspiraci žaludečního obsahu, je zánět vyvolán aciditou žaludeční šťávy, působením bakterií a dráždivým účinkem potravy. V těchto případech dochází ke vzniku infekční pneumonie, která je nejčastěji lokalizovaná v dolním laloku pravé plic. Objem a pH aspirátu určuje tíži postižení, závažná prognóza je při $\text{pH} < 7,35$.

Klinický obraz

Aspirační pneumonie se projevuje náhle vzniklou dušností s cyanózou, případně teplotami. Někdy může být onemocnění doprovázeno produktivním či dráždivým kašlem. V těžších případech může nastat obraz ARDS (Acute Respiratory Distress Syndrome = akutní respirační tíseň), absces, píštěl či empyém. Nejčastějšími patogeny jsou *Staphylococcus aureus* a *Haemophilus influenzae*.

RTG vyšetření

Na RTG snímku můžeme vidět difusní homogenní infiltrace často s projasněním. Při ARDS nalezneme obraz plicního edému.

Diferenciální diagnostika

- plicní edém
- embolizace
- bakteriální pneumonie

Léčba

- oxygenoterapie
- zajištění vitálních funkcí – intubace s mechanickou ventilací, stabilizace hemodynamiky
- preventivně podaná širokospektrá ATB
- odsátí hlenu pomocí bronchoskopie

Ke zlepšení stavu dochází v průběhu 24 hodin.

Jiné aspirační pneumonie

Aspirace cizího tělesa

Projevy vdechnutí cizího tělesa závisí na jeho velikosti, tvaru, struktuře apod.

- velká tělesa → udušení
- menší tělesa → zánět plic za stenózou, mohou vyvolat podezření na maligní proces

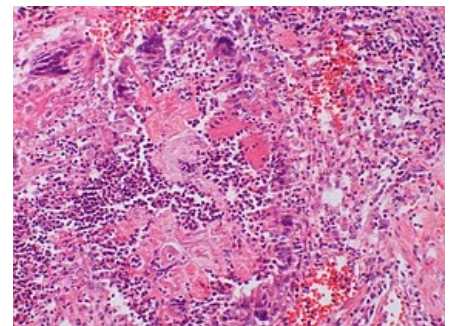
Terapie: odstranění pomocí bronchoskopie, podáváním ATB

Aspirace vody

Průběh pneumonie záleží na kvalitě vdechnuté tekutiny

- sladkovodní – hypoosmolární, vede k hypervolémii → hemodiluce + hemolýza → snížené hodnoty hematokritu → hypoxémie CNS a srdce
- mořská – hyperosmolární, vede ke vzniku plicního edému

Aspirace oleje



Histopatologický obraz pneumonie způsobené aspirací jídla

Tzv. lipoidní pneumonie může nastat při aspiraci minerálních, rostlinných či živočišných olejů (laxancia, nosní kapky). Objevuje se riziko vzniku lokalizované plicní fibrózy, na RTG snímku imituje obraz nádorového procesu. Kromě obvyklé terapie se zařazuje léčba kortikoidy.

Pneumonie polykačů ohně

Vzniká při nechtěné aspiraci petroleje u chrličů ohně. Nález se podobá lipoidní pneumonii.

Odkazy

Související články

- Pneumonie
- Aspirace
- Aspirace cizího tělesa

Externí odkazy

- Pneumonie

Použitá literatura

- KLENER, Pavel, et al. *Vnitřní lékařství*. 4. vydání. Praha : Galén: Karolinum, 2011. 1174 s. ISBN 978-80-7262-705-9.
- ČEŠKA, Richard, et al. *Interna*. 1. vydání. Praha : Triton, 2010. 855 s. ISBN 978-80-7387-423-0.
- ŠTORK, Alois. *Lékařské repetitorium*. 4. vydání. Praha : Avicenum, 1982.