

Bursa omentalis

Bursa omentalis je slepá kapsa za *omentum minus* a za žaludkem v zadní části supramesokolické části peritoneální dutiny. Vstup do bursa omentalis se nazývá **foramen omentale**.

Ohraničení *bursa omentalis*:

- **ventrálně**: žaludek a jeho závěsy, tj. *omentum minus* (vzniklé z *mesogastrium ventrale*) a *lig. gastrocolicum* (část *omentum majus* vzniklého z *mesogastrium dorsale*);
- **dorsálně**: parietální peritoneum, za kterým jsou duodenum, pankreas, bránice, levá ledvina a nadledvina;
- **kraniálně**: viscerální plocha jater, vlevo levá brániční klenba;
- **kaudálně**: *colon transversum* a jeho závěs – *mesocolon transversum*;
- **vlevo**: slezina a její závěsy, tj. *lig. gastrophrenicum*, *lig. gastrolienale*, ve kterém probíhají *aa. gastricae breves*, *lig. phrenicocolic* a *lig. phrenicocolicum*;
- **vpravo**: vstup do *bursa omentalis* zvaný **foramen omentale** (*epiploicum*) Winslowi (komunikace mezi bursou a spatium subhepaticum dextrum – tzv. Morrisonův prostor).

Ohraničení *foramen omentale*:

- **ventrálně**: *lig. hepatoduodenale*, kterým probíhá *v. portae* (vzadu), *a. hepatica propria* (vpředu vlevo) a *ductus choledochus* (vpředu vpravo);
- **dorsálně**: *v. cava inferior* a *lig. hepatorenale*;
- **kraniálně**: *lobus caudatus hepatis*;
- **kaudálně**: horní okraj *pars superior duodeni* a nekonstantní peritoneální řasa – *lig. duodenorenale*.

Části *bursa omentalis*:

1. **vestibulum** – mezi *omentum minus* a hlavou pankreatu, nahoru z něj za játra, mezi jícen a *v. cava inferior* vybíhá *recessus superior*;
2. **isthmus** – je podmíněn vyklenutím pankreatu a jater v *tubera omentalia*, směrem od *tuber omentale* vychází peritoneální řasy s cévami (*plica hepatopancreatica* – obsahuje *a. hepatica communis*, *plica gastropancreatica* – obsahuje *a. gastrica sinistra*);
3. **vlastní bursa omentalis** – vybíhá v *recessus superior* (kraniálně mezi játry a jícenem), *recessus inferior* (mezi žaludkem a *mesocolon transversum*) a v *recessus lienalis* (vlevo k hilu sleziny a po horní straně pankreatu tudy probíhá *a. lienalis* v peritoneální řase – *plica pancreaticolienalis*).

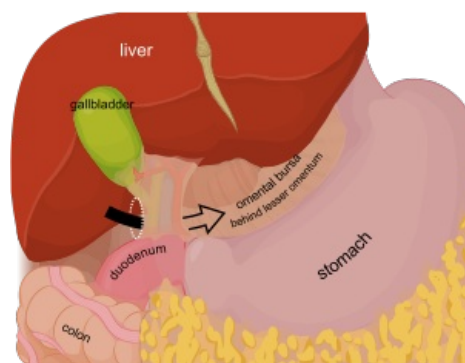
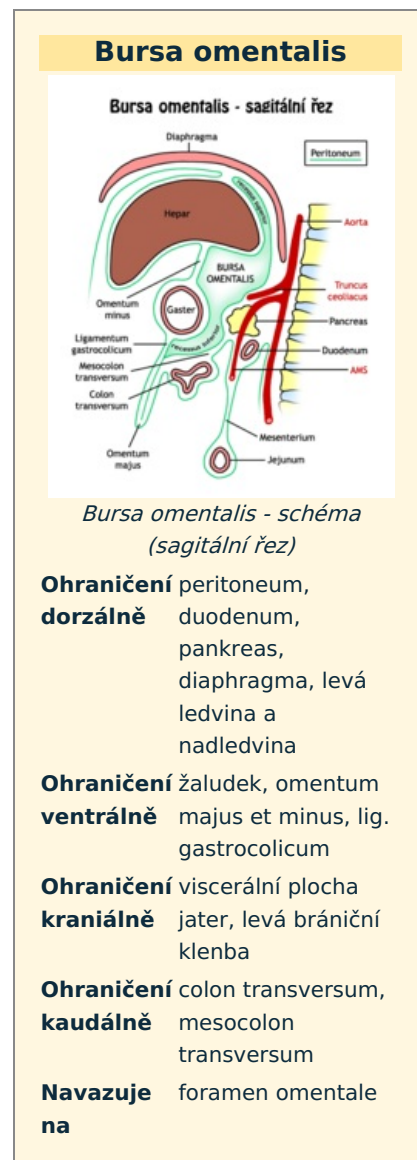
Odkazy

Související články

- Peritoneum
- Foramen omentale
- Chirurgické přístupy k pankreatu

Použitá literatura

- GRIM, Miloš a Rastislav DRUGA. *Základy anatomie : 5. Anatomie krajiny těla*. 1. vydání. Praha : Galén, 2008. ISBN 978-80-7262-179-8.



Bursa omentalis