

Céliakie



Článek neobsahuje vše, co by měl.

Můžete se přidat k jeho autorům (<https://www.wikiskripta.eu/index.php?title=C%C3%A9liakie&action=history>) a jej.

O vhodných změnách se lze poradit v diskusi.

Celiakie (céliakální sprue, glutenová/glutensenzitivní enteropatie) je imunitně zprostředkované, zánětlivé systémové onemocnění, které vyvolává gluten obsažený v některých obilovinách (a jemu podobné prolaminu u geneticky vnímavých jedinců). Celiakie má různorodý klinický obraz a může být i asymptomatická. U dětí dominují gastrointestinální příznaky, neprospívání, porucha růstu a anémie z deficitu železa. Základem diagnostiky je průkaz protilátek proti tkáňové transglutamináze 2. typu (anti-TG2), která hraje roli v patogenezi celiakie. 90 % pacientů s celiakií má HLA-DQ2 a zbývajících 10 % má HLA-DQ8 haplotyp.^[1] Kauzální terapií je celoživotní bezlepková dieta.^[2]

Epidemiologie

Prevalence v Evropě a v USA je 3–13 případů onemocnění na 1000 dětí do 15 let věku^[3].

Výskyt u rodinných příslušníků prvního stupně je 8–18 %, u jednovaječných dvojčat dosahuje přibližně 70 %.

Prevalence v ČR je přibližně 1:250–300 v celém věkovém spektru. Častěji bývají postiženy ženy^[3].

Etiopatogeneze

Podstatou onemocnění je geneticky podmíněná porucha slizniční imunity. Ta abnormálně reaguje na lepek a prolaminu vyskytující se v pšenici a dalších obilovinách.

Zrna obilovin obsahují množství různých bílkovin. Patří mezi ně např. albuminy a globuliny. Jako lepek se označuje skupina bílkovin, do níž patří gluteniny a prolaminu. Vznik protilátek zodpovědných za celiakii vyvolávají hlavně struktury **gliadinu**, prolaminu pšenice. Podobně mohou působit i podobné bílkoviny z jiných obilovin (žito, případně oves).

Při průniku součástí lepku střešní sliznicí dochází k jejich deaminaci pomocí *tkáňové transglutaminázy*. V lymfatické tkáni gastrointestinálního traktu (GALT) se pak tvoří protilátky, které mají zkříženou reaktivitu k antigenům enterocytů střešní sliznice.^[4]

Samotné poškození střešní sliznice se děje za účasti T-lymfocytů. Výsledkem je atrofizace sliznice s poruchou absorpce^[5]

Role tkáňové transglutaminázy

Tkáňová transglutamináza je enzym, který hraje klíčovou roli nejen v patogenezi i diagnostice onemocnění. Gliadin a jeho fragmenty obsahují vysoký podíl glutaminu. Díky tomu je velmi dobrým substrátem transglutaminázy.

Tkáňová transglutamináza se nachází v endomyziu. Modifikuje 33 aminokyselin dlouhou částí gliadinu se sekvencí -PQPQLPY-, kterou deaminuje na -PEPELPY- (tj. zbytky glutaminu se deaminují na glutamát)^[6]. Vzniká tak struktura, která se váže na povrchové glykoproteiny HLA-DQ2/DQ8 pozitivních imunokompetentních buněk. To vyvolá imunitní odpověď a proti tkáňové transglutamináze se začnou tvořit protilátky třídy IgA a IgG. Tkáňová transglutamináza je tedy vlastním autoantigenem celiakie.

Klinický obraz

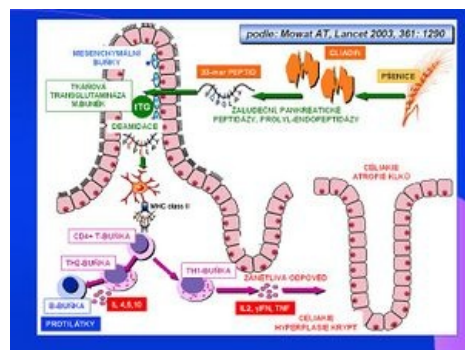
Aktivní forma céliakální sprue je charakterizována klinickou manifestací různé intenzity, pozitivitou protilátek a patologickým nálezem na sliznici tenkého střeva při kontaktu s lepkem. Poměr gastrointestinálních a extraintestinálních příznaků bývá 1:1.^[3]

Gastrointestinální projevy:

- recidivující bolesti břicha, nauzea, zvracení, meteorismus, neprospívání s váhovým úbytkem, zácpa.^[3]
- chronický průjem a neprospívání při výskytu lepku v potravě (asi 5 % dětí s celiakií)

Extraintestinální projevy:

- časté: únava, osteopenie/osteoporóza, menší vzrůst, hypoplázie zubní skloviny definitivního chrupu, pubertas tarda, anémie neodpovídající na terapii, dermatitis herpetiformis Duhring



Etiopatogeneze celiakie

- méně časté: hepatopatie, artritida, epilepsie s okcipitálními kalcifikacemi.^[3]

Další formy nejsou běžně diagnostikovány a tvoří téměř 80 % případů, které jsou schematicky rozděleny do dalších skupin:^[6]

Klinicky nemá (tichá) forma céliakie

Charakterizuje ji přítomnost protilátek a typický histologický obraz při enterobiopsii. Céliakie se sice klinicky nemanifestuje, ale celoživotní bezlepková dieta je plně indikována.^[3]

Latentní forma

Prokážeme protilátky proti tkáňové transglutamináze, ale architektura sliznice při enterobiopsii je normální.

Potenciální forma

Tímto termínem se někdy označuje populace s genetickou predispozicí, tj. HLA DQw2 antigenem, a zvýšeným počtem intraepiteliálních lymfocytů, resp. g/d IEL sybtypů. Prevalence je podle studií z roku 2003 jak u dětí, tak v dospělé populaci cca 1:100.^[6]

Diagnostika

Diagnostika céliakie vychází z anamnézy a klinických projevů. Především extraintestinální formy céliakie však mohou mít projevy nevýrazné a netypické, céliakie se pak v diagnostické rozvaze objevuje jako diferenciální diagnóza k jiným onemocněním.

Skrínink céliakie je založen na laboratorním průkazu protilátek proti transglutamináze (TTG) a endomysiu (EMA) třídy IgA,^[7]

- TTG IgA mají senzitivitu 96–100 % a specifitu 84–100 %, ^[3]
- EMA IgA mají senzitivitu 88–100 % a specifitu 91–100 %.^[3]

Podmínkou pro skrínink založení na stanovení těchto protilátek je normální hladina celkových imunoglobulinů IgA. Při deficitu celkového IgA se provádí stanovení protilátek proti tkáňové transglutamináze třídy IgG.

Rozhodujícím vyšetřením pro diagnostiku céliakie je histologický nález z biopsie sliznice tenkého střeva. Odběr je nutné provést před zahájením bezlepkové diety. Odběr se provádí pomocí biopsie z místa duodenojejunálního přechodu, popřípadě při gastroskopii. Histologicky se vzorek hodnotí metodou podle Marshe – hodnotí se morfologie a počet klků a krypt sliznice a přítomnost intraepiteliálních lymfocytů.

Diagnózu céliakie podporuje klinická a sérologická odpověď na bezlepkovou dietu. Průkaz céliakie je možné považovat za jistý, pokud je pozitivní histologický nález, pacient reaguje na zavedení bezlepkové diety a jeho věk je nad dva roky.

Jen u velmi malého počtu nemocných se céliakie manifestuje před druhým rokem věku. V tomto případě není samotný histologický nález atrofie střevní sliznice dostatečně spolehlivý (může jít např. o alergii na bílkoviny kravského mléka) a je třeba jej podpořit dalšími vyšetřeními.^[3]

Choroby asociované s céliakií

Céliakie je často asociovaná s dalšími autoimunitními onemocněními, zejména s diabetem mellitem 1. typu a autoimunitní thyreoiditidou. Častěji jsou postiženi nemocní s morbus Down, Turnerovým syndromem a Williamsovým syndromem. Část pacientů má selektivní IgA deficienci.^[3]

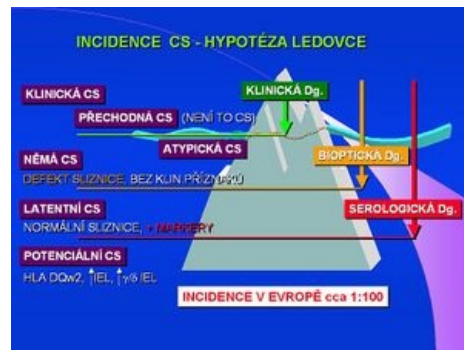Onemocnění asociovaná s celiakií v dětském věku

- diabetes mellitus 1. typu, juvenilní idiopatická artritida, IgA nefropatie, deficit IgA, autoimunitní tyroiditida, autoimunitní hepatitida, Downův syndrom, Turnerův syndrom, Williamsův syndrom.^[2]

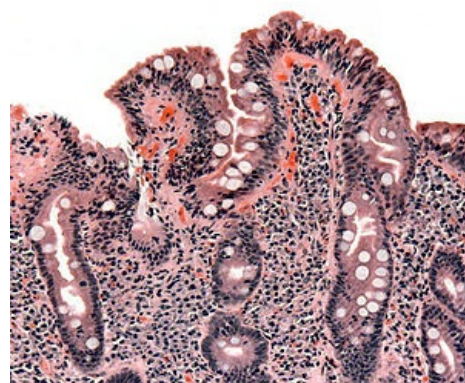
Léčba

Základem léčby je celoživotní přísná **bezlepková dieta** – naprosté vyloučení pšenice, žita, ječmene a ovsa.

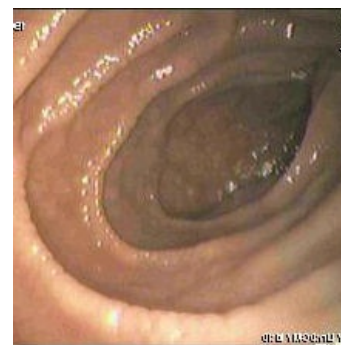 *Podrobnější informace naleznete na stránce Bezlepková dieta.*



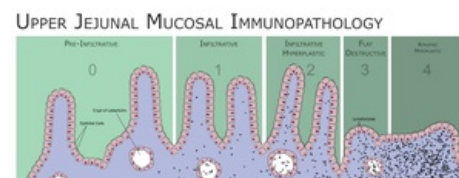
Incidence céliakie



Histologie sliznice s céliakií



Endoskopický obraz duodena pacienta s celiakií



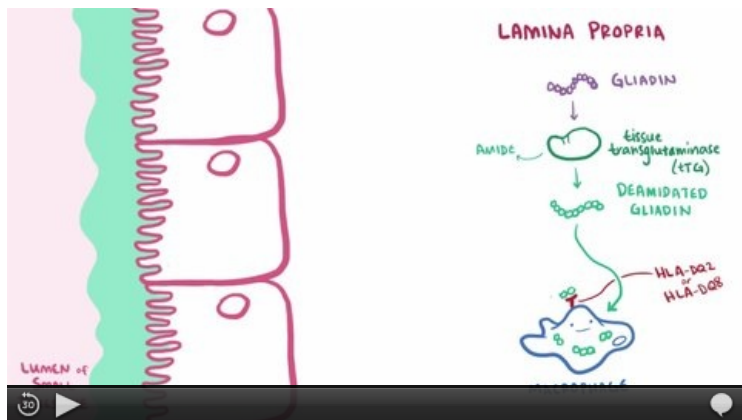
Klasifikace změn duodenální/jejunální sliznice dle Marshe.

Nemocné je třeba sledovat. Zpravidla jednou ročně se stanovují hladiny autoprotilátek. Při dodržování diety klesá jejich titer během prvních šesti měsíců.^[3] Cílem dispenzarizace je také včasné odhalení případných souvisejících onemocnění.

Komplikace neléčené celiakie

Neléčená celiakie vede k poruchám způsobeným špatným vstřebáváním živin a mikronutrientů, ale i k dalším poruchám, jejichž patogenese není vždy objasněná. Typické jsou poruchy somatického vývoje (opoždění růstu, puberty), osteopatie, anémie a snížení školní a pracovní výkonnosti. Ženy trpí poruchami fertility. Zvyšuje se riziko psychiatrických onemocnění. Významně také stoupá výskyt malignit, především lymfomů.^{[3][8][9]}

Souhrnné video



Video v angličtině, definice, patogenese, příznaky, komplikace, léčba.

Odkazy

Související články

- Screening celiakie ■ Stanovení protilátek ke gliadinu, endomysiu nebo atTG ve stolici
- Dermatitis herpetiformis
- Bezlepková dieta
- Celiakie/kazuistika

Použitá literatura

- FRASER, JS, AL KING a HJ ELLIS, et al. An algorithm for family screening for coeliac disease. *World J Gastroenterol* [online]. 2006, vol. 12, no. 48, s. 7805-7809, dostupné také z <<https://www.wjgnet.com/1007-9327/12/7805.pdf>>. ISSN 1007-9327.

Reference

1. BODIS, Gergely, Victoria TOTH a SCHWARTING. Role of Human Leukocyte Antigens (HLA) in Autoimmune Diseases. *Rheumatology and Therapy* [online]. 2018, roč. 5, vol. 5, s. -, dostupné také z <<https://link.springer.com/article/10.1007/s40744-018-0100-z>>.
2. FRÜHAUF, Pavel, Jiří BRONSKÝ a Petr DĚDEK, et al. Celiakie - doporučený postup pro diagnostiku a terapii u dětí a dospívajících. *Pediatric pro praxi*. 2016, roč. 17, vol. 3, s. -,
3. FRÜHAUF, Pavel. Celiakální sprue. *Pediatric pro praxi* [online]. 2007, roč. 8, s. 333-335, dostupné také z <<https://www.pediatricpropraxi.cz/>>. ISSN 1803-5264.
4. KOHOUT, P. Novinky v bezlepkové dietě. *Interní medicína* [online]. 2008, roč. -, vol. 3, s. 113-116, dostupné také z <<http://www.solen.cz/pdfs/int/2008/03/03.pdf>>.
5. Tlaskalová-Hogenová H., Tučková L., Štěpánková R. et al. Imunopatogenetické mechanismy celiakie. *Trendy soudobé pediatrie* 1, Galén 1999, 181-197.
6. Se souhlasem autora převedeno z <http://www1.lf1.cuni.cz/~kocna/>
7. ČSKB,. *Cílený screening celiakální sprue* [online]. ©2009. [cit. 2010-05-31]. <<http://www.cskb.cz/cskb.php?pg=doporučení>>.
8. WEST, J, et al. *Seroprevalence, correlates, and characteristics of undetected coeliac disease in England*. [online]. ©2003. [cit. 2006]. <<https://www.ncbi.nlm.nih.gov/pubmed/12801951?dopt=Abstract>>.
9. SANDERS, DS, et al. *A primary care cross-sectional study of undiagnosed adult coeliac disease*. [online]. ©2003. [cit. 2006]. <<https://www.ncbi.nlm.nih.gov/pubmed/12655262?dopt=Abstract>>.

Externí odkazy

- www.celiak.cz (<https://www.celiak.cz/>)
- www.bezlepkovadieta.cz (<http://www.bezlepkovadieta.cz/>)
- www.celia-zbl.cz (<http://www.celia-zbl.cz/>)
- Prof. MUDr. Nevoral J.: Cílený screening celiakie (2010) (<https://zdravi.euro.cz/clanek/postgradualni-medicina-p>

riloha/cileny-screening-celiakie-452401)

- doc. MUDr. Kohout P., CSc.: Novinky v bezlepkové dietě (2008) (<http://www.solen.cz/pdfs/int/2008/03/03.pdf>)
- MUDr. Prokopová L.: Celiakie - co má vědět ambulantní internista (2008) (http://www.bezlepkovadieta.cz/data/articles/down_297.pdf)
- B-lymfom u pacientky s céliakií – obrázky (<http://kolonoskopie.cz/pripad-mesice/2010/rijen-1/b-lymfom-streva-u-pacientky-s-celiakii.aspx>)