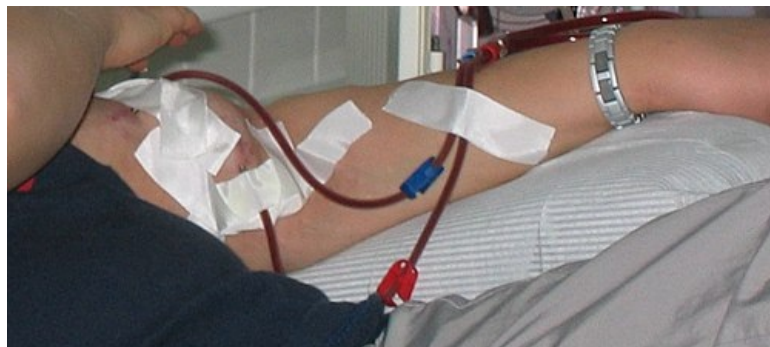

# Cévní přístupy pro dialýzu

Pro napojení pacienta na **dialyzační přístroj** („umělou ledvinu“) je třeba chirurgicky vytvořit **arteriovenózní zkrat** (A-V zkrat, A-V shunt, fistule, píštěl). Jedná se o vytvoření komunikace mezi tepnou a žílou. Tato komunikace následně slouží k zavedení dialyzačních jehel, které přivádějí/odvádějí krev do/z dialyzačního přístroje.<sup>[1]</sup> Dialýza samotná spadá do odbornosti nefrologa, vytvoření A-V zkratu náleží cévnímu chirurgovi. V případě nemožnosti vytvoření A-V zkratu nebo v případě urgentnosti situace lze k dialýze využít **speciální dialyzační žilní katetry**.



A-V shunt kanylovaný dialyzačními jehlami připojenými k dialyzačnímu přístroji

## Indikace k dialýze <sup>[2]</sup>

- **Akutní/chronická renální insuficience.** Plasmatická hladina **urey** nad 30 mmol/l a plasmatická hladina **kreatininu** nad 500 µmol/l, Na<sup>+</sup> v séru > 160 mmol/l nebo < 115 mmol/l, hyperkalémie > 6,5 mmol/l a pH < 7,1.
- **Hyperkalémie.**
- **Hyperhydratace** (rezistentní na farmakologickou léčbu; spojená se srdečním selháním a plicním edémem).
- **Uremická perikarditida.**
- **Těžká metabolická acidóza.**
- **Oligurie trvající déle než 3 dny.**
- **Intoxikace dialyzovatelným jedem.**

## Typ a lokalizace cévního přístupu

Cévní přístup volíme v tomto pořadí:<sup>[3]</sup>

1. **prostý A-V zkrat** (žilá se přišívá na tepnu „end to side“);
2. **A-V zkrat s použitím cévní protézy/autograftu/allograftu;**
3. **permanentní dialyzační žilní katetr.**

## A-V zkraty

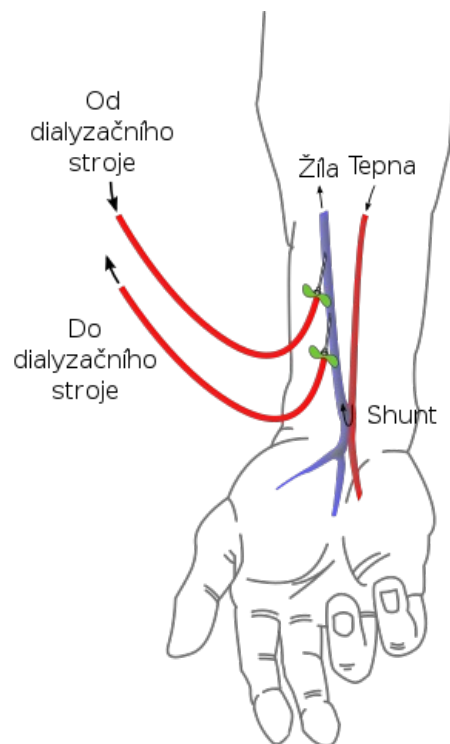
Vždy se snažíme o vytvoření A-V zkratu na **horní končetině** a to co **nejdistálněji**. Jednak jsou distální A-V zkraty pro pacienta pohodlnější, jednak rezervujeme proximálnější cévy na „horší časy“. Preferujeme zkrat na **nedominantní** končetině a preferujeme zkrat s vlastní žílou (před užitím cévní protézy).

A-V zkraty volíme v tomto pořadí:<sup>[3]</sup>

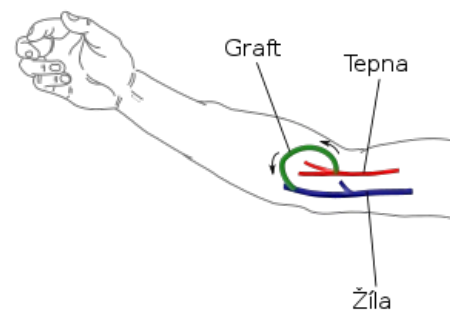
1. **radiocephalická spojka** (A-V zkrat mezi a. radialis a v. cephalica, v cizojazyčné literatuře se používá termín „Brescia-Cimino shunt“ nebo „radiatorální fistula“, který je ovšem nepřesný);
2. **ulnaro-bazilická spojka** (A-V zkrat mezi a. ulnaris a v. basilica);
3. **radio-cephalická spojka** (A-V zkrat mezi a. radialis a v. cephalica);
4. **radio-bazilická spojka** (A-V zkrat mezi a. radialis a v. basilica, je nutné provést tzv. transpozici a. basilicae);
5. **A-V zkrat mezi a. femoralis a v. saphena.**
6. **A-V zkrat s použitím cévní protézy** (tuto variantu volíme až při nemožnosti provedení jakéhokoliv typu prosté spojky; cévní protézy jsou zhotoveny z PTFE (polytetrafluorethylen); lze je umístit na předloktí, paži i DK; mají kratší životnost a vyšší riziko komplikací než prosté spojky).

V některých případech lze k propojení tepny a žíly využít i autotransplantátu z v. *saphena magna*, resp. allotransplantátu z v. *saphena magna* po varixektomii.

Po chirurgickém vytvoření A-V shuntu začne část krve protékající tepnou „unikat“ připojenou žílou, aniž by se tato krev nejdříve dostala do periferie. Hovoříme o tzv. „**steal fenoménu**“. Žílou nyní protéká více krve a pod vyšším tlakem → žíla se na nové podmínky adaptuje, hovoříme o „**arterializaci žíly**“ (dilatuje se a její stěna mohutní). Za 4-6 týdnů po vytvoření shuntu je žíla připravena k zavedení dialyzačních kanyl.<sup>[1]</sup>



Prostý radiocephalický A-V shunt



A-V shunt pomocí protézy/autograftu/allograftu

<mediaplayer width='400' height='300'>http://www.kardiochirurgie.cz/video/av-shunt.flv</mediaplayer>

Kardiochirurgie.cz. *AV shunt* [online]. [cit. 2012-06-29].  
<https://www.kardiochirurgie.cz/videoanimace/av-shunt-564>.

## Dialyzační žilní katetry

Indikace k použití speciálního dialyzačního žilního katetru jsou v podstatě 2:

1. je-li nutné dialyzovat pacienta okamžitě (nemůžeme-li čekat 4–6 týdnů nebo musíme-li překlenout dobu 4–6 týdnů) – **dočasný katetr**;
2. není-li možné vytvořit A-V shunt – **permanentní katetr**.

Tyto speciální katetry (Sheldon, Bard, Cannaud) se zavádějí do centrálních žil. Nejčastěji kanylujeme **v. jugularis interna** nebo **v. femoralis** (vzácně *v. subclavia*).<sup>[3]</sup> Mezi možné komplikace kanylace centrální žíly řadíme infekci, trombózu, krvácení či stenózu.<sup>[4]</sup>

## Odkazy

### Související články

- Náhrada funkce ledvin

### Reference

1. VANĚK, Ivan, et al. *Kardiovaskulární chirurgie*. 1. vydání. Praha : Karolinum, 2003. 236 s. ISBN 8024605236.
2. HASLETT, Christopher, et al. *Médecine interne : Principes et Pratique*. 18. vydání. Paris. 2000. ISBN 0443060002.
3. QIN, Wen. Séminaire: Suppléance rénale dans l'insuffisance rénale. Grenoble, 2010.
4. TESAŘ, Vladimír, et al. *Nefrologie*. 1. vydání. Praha : Galén : Karolinum, 2003. ISBN 80-246-0671-2.

### Použitá literatura

- GERD, Herold, et al. *Médecine interne*. 3. vydání. Groupe De Boeck, 2008. 1119 s. ISBN 978-2-8041-5686-2.
- VANĚK, Ivan, et al. *Kardiovaskulární chirurgie*. 1. vydání. Praha : Karolinum, 2003. 236 s. ISBN 8024605236.