

# Canalis pudendalis

*Canalis pudendalis* (Alcocki – **Alcockův kanál**) je topografický prostor pánve, který je zavzat v laterální stěně fossa ischioanalis do fascia obturatoria. Probíhá na mediální stěně m. obturatorius internus.

## Obsah

- **vasa pudenda interna;**
- **n. pudendus.**

Z tohoto nervově-cévního svazku odbíhají vasa rectalia inf., nn. rectales inf., n. a vasa perinealis, které dosahují až k anu.

V *canalis pudendalis* může snadno dojít ke znecitlivění **perinea** a **zevního genitálu** při zašívání epiziotomie nebo ruptury perinea.

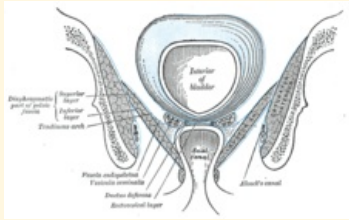
## Odkazy

### Související články

- Fossa ischioanalis

## Zdroj

- ČIHÁK, Radomír. *Anatomie 1*. 3. vydání. Praha : Grada, 2011. 552 s. ISBN 978-80-247-3817-8.
- GRIM, Miloš a Rastislav DRUGA. *Základy anatomie : 5. Anatomie krajiny těla*. 1. vydání. Praha : Galén, 2008. 119 s. ISBN 978-80-7262-179-8.

canalis pudendalis
Alcockův kanál

<i>Canalis pudendalis na laterální stěně fossa ischioanalis</i>
<b>Ohraničení</b> fascie m. <b>mediálně</b> obturatorius internus
<b>Ohraničení</b> fascie a samotný m. <b>laterálně</b> obturatorius internus
<b>Obsah</b> vasa pudenda, nervus pudendus