

# Choroby kardiovaskulárního systému a těhotenství

Těhotenství je nápor na kardiovaskulární systém. Zdravá žena jej zvládne bez problémů, na druhou stranu se může v těhotenství projevit řada latentních chorob. Kritický je z tohoto hlediska hlavně **3. trimestr a období porodu**.

## Nejvýznamnější změny

- vzestup objemu cirkulující krve (vrchol v 32. týdnu) – a to až o 1,5–2 l;
- *zvýšení srdečního výdeje*, stoupá frekvence a tepový objem;
- srdeční výdej stoupá o 50 % (pokud myokard nemá funkční rezervy, může docházet k selhávání);
- TK často klesá, ve 2. trimestru dosahuje průměrně 105/60.

## Během porodu

- úzkost, bolest, hyperventilace, děložní kontrakce – to vše ovlivňuje cirkulaci;
- během kontrakcí dělohy stoupá srdeční výdej až o 50 %.

## Po porodu

- zvýší se značně žilní návrat – dekomprese dolní duté žíly, autotransfúze z kontrahované dělohy.

Některé symptomy srdečního onemocnění se sice vyskytují v graviditě normálně (snížená tolerance zátěže, zvýšená únava, presynkopální stavy, tachykardie, otoky DK, ...), ale i tak je třeba jim věnovat pozornost. U prvních dvou stupňů NYHA není z porodnického hlediska námitek k otěhotnění.

## Vrozené srdeční vady

 Podrobnější informace naleznete na stránce [Vrozené srdeční vady](#).

### Defekt síňového septa

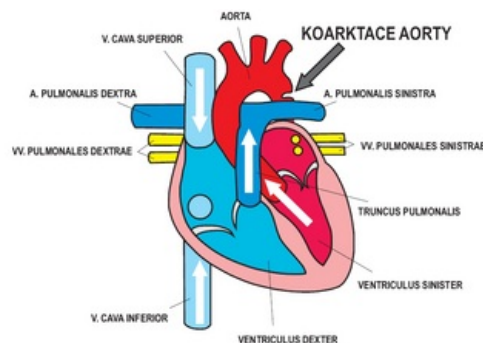
Těhotenství obvykle probíhá nenarušeně, vzácně jsou paradoxní embolizace.

### Defekt septa komor

Pokud není plicní hypertenze, je těhotenství také relativně v pořádku. Je doporučena ATB profylaxe endokarditidy.

### Koarktace aorty

Vada by měla být **před těhotenstvím operována**, těhotenství při přítomnosti vady se nedoporučuje (riziko ruptury, disekce). Terapie hypertenze v prekoarktační oblasti by mohla ohrozit perfúzi postkoarktační oblasti.



Koarktace aorty

### Bikuspidální aortální chlopeč

Může u mladých způsobovat **hemodynamicky významnou stenózu**, která může být asymptomatická, ale během těhotenství se projeví. Je doporučena **operace chlopně** s odstupem před koncepcí. Pokud se objeví na počátku těhotenství, doporučujeme ženě ukončit těhotenství, operaci a poté plánovat další těhotenství. Pokud těhotenství pokračuje, je vysoce rizikové. Operace v mimotělním oběhu je vysoce riziková pro plod (50% úmrtnost).

### Fallotova tetralogie

U operovaných v pořádku, u neoperovaných je to vzácné.

### Marfanův syndrom

V těhotenství stoupá riziko disekce aorty (hlavně ve 3. trimestru). Podáváme  $\beta$ -blokátory.

## Získané srdeční vady

 Podrobnější informace naleznete na stránce [Získané srdeční vady](#).

### Mitrální stenóza

Často se poprvé projeví právě v graviditě. V případě náhle vzniklé dušnosti, SV arytmie indikujeme vždy echo. Léčbou jsou malé dávky diuretik,  $\beta$ -blokátory, balónková valvuloplastika (je tam radiační zátěž z rtg – posouváme ji nejlépe do 3. trimestru), porod zajistíme ATB a antikoagulancii.

## Aortální stenóza

Obdobná situace jako u bikuspidální chlopně.

## Mitrální regurgitace

Obvykle se těhotenstvím stav nijak nehorší.

## Náhrady chlopní

V těhotenství se urychluje degenerace biologických chlopní (hlavně mitrálních). U mechanických je vysoké riziko trombózy, hlavně ve 2. trimestru. Řada autorů doporučuje v tomto období i přes rizika podávat warfarin, ve 3. trimestru přejít zase na hepariny.

## Kardiomyopatie

 Podrobnější informace naleznete na stránce Kardiomyopatie.

## Hypertrofická

Obvykle dobrá tolerance gravidity. Neexistuje důkaz, že by gravidita zvyšovala riziko náhlé smrti.

## Těhotenská KMP

Specifický typ dilatační KMP, je to vzácné (1:15 000). Projeví se **srdečním selháním v peripartálním období**. Zrádnost spočívá v tom, že postihuje předtím zcela asymptomatické ženy. Roli hrají genetické faktory a vysoké hladiny prolaktinu a sFlt-1. Ve 30–45 % se vyskytuje spolu s preeklampsí.<sup>[1]</sup>

## Ischemická choroba srdeční

U mladých těhotných se vyskytuje vzácně (u žen stoupá incidence až po menopauze). Vzácně se může u žen (obvykle nad 33 let) vyskytnout akutní infarkt myokardu.

## Odkazy

### Související články

- Těhotenství
- Porod
- Hypertenze v těhotenství

### Zdroj

- BENEŠ, Jiří. *Studijní materiály* [online]. [cit. 2009]. <<http://jirben.wz.cz>>.

### Reference

1. ERSBØLL, Anne S, Peter DAMM a Finn GUSTAFSSON, et al. Peripartum cardiomyopathy: a systematic literature review. *Acta Obstet Gynecol Scand* [online]. 2016, vol. 95, no. 11, s. 1205-1219, dostupné také z <<https://www.ncbi.nlm.nih.gov/pubmed/27545093>>. ISSN 0001-6349 (print), 1600-0412.