

Cowdenové syndrom

Cowdenové syndrom (OMIM (<https://www.omim.org/>) 158350 (<https://omim.org/entry/158350>)), syn. **syndrom mnohočetného hamartomu**, je autosomálně dominantní porucha způsobená mutací tumor supresorového genu *PTEN*. Prevalence se odhaduje 1 na 200.000. Syndrom je spojen vedle vzniku někdy jen málo patrných poruch s vysokým rizikem rozvoje karcinomu prsu, štítné žlázy a endometria.

Jako **Lhermitte-Duclosova nemoc** se označuje extrémně raritní **dysplastický gangliocytom mozečku**. Pravděpodobně se jedná o hamartom, vyskytuje se obvykle jako součást syndromu Cowdenové.

Klinický obraz

Hlavním rysem onemocnění jsou četné hamartomatózní léze. Typický klinický obraz zahrnuje mukokutánní léze (trichilemomy v obličeji, akirální keratóza a papilomatózní papuly), makrocefalii a zvýšené riziko vzniku nádorů prsu, štítné žlázy a karcinomu endometria. Často bývají i hamartomatózní polypy v gastrointestinálním traktu, které nelze histologicky odlišit od polypů při juvenilní polypóze, byly popsány i další polypy na podkladě ganglioneuromu, lipomu, fibromu a inflamatorní polypy. Součástí makrocefalie může být i hypoplasie maxily a mandibuly a z toho plynoucí mikrostomie. Mohou se objevit nadpočetná žebra, hrudník může být deformován ve smyslu pectus excavatum. Poměrně běžným nálezem je glykogenová akantóza jícnu. Lipomy se mohou objevit i v podkoží. Součástí syndromu může být i porucha vývoje mozku, do obrazu syndromu mohou spadat i poruchy autistického spektra nebo mentální retardace.

Diagnostika

Diagnostická kritéria pro stanovení pracovní diagnózy (Pilarsky 2013) vycházejí z klinického obrazu. Rozlišují se:

1. Hlavní kritéria:

- **Lhermitte-Duclosova nemoc,**
- **gastrointestinální hamartomy v počtu tři a více,**
- **makrocefalie** (97. percentil a více),
- karcinom prsu,
- epitelální nádor endometria,
- folikulární karcinom štítné žlázy,
- makulární pigmentace na glans penis,
- mnohočetné mukokutánní léze (alespoň jedno z následujících):
 - mnohočetné trichilemomy (tři a více, nejméně jeden potvrzen histologicky),
 - akirální keratóza (tři a více lézí),
 - mukokutánní neuromy (tři a více),
 - orální papilomatóza.

2. Vedlejší kritéria:

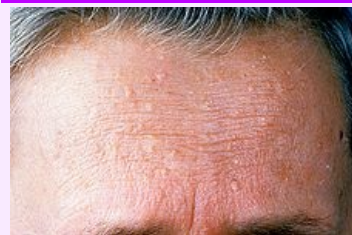- poruchy autistického spektra,
- malignita tlustého střeva,
- jícnová glykogenová akantóza (tři a více lézí),
- lipomy (tři a více),
- mentální retardace (IQ pod 75),
- konvenční renální karcinom,
- testikulární lipom,
- papilární karcinom štítné žlázy (vč. folikulární varianty papilárního karcinomu),
- strukturální léze štítné žlázy,
- vaskulární anomálie.

V případě negativní rodinné anamnézy jsou diagnostická kritéria splněna, pokud nastane jedna z následujících možností.

1. Splněna jsou nejméně tři hlavní kritéria. Nejméně jedno z nich ovšem musí být Lhermitte-Duclosova nemoc, gastrointestinální hamartomy nebo makrocefalie.
2. Jsou splněna libovolná dvě hlavní a tři vedlejší kritéria.

V případě pozitivní rodinné anamnézy (příbuzný s Cowdenové syndromem nebo s prokázanou mutací *PTEN*) jsou diagnostická kritéria splněna, pokud nastane jedna z následujících možností.

Cowdenův syndrom



Trichilemomy na čele

| | |
|-----------------------------|--|
| Klinický obraz | hamartomatózní léze, mukokutánní léze, makrocefalii, zvýšené riziko vzniku zejména prsu, štítné žlázy a endometria |
| Příčina | mutace v <i>PTEN</i> genu |
| Diagnostika | klinický skórovací systém ^[1] |
| Incidence ve světě | 1/200 000 ve světě |
| Klasifikace a odkazy | |
| MKN-10 | Q85.8 (https://mkn10.uzis.cz/prohlizec/Q85.8) |
| MeSH ID | D006223 (https://www.medvik.cz/bmc/link.do?id=D006223) |
| OMIM | 158350 (https://omim.org/entry/158350) |
| orphanet | ORPHA201 (http://www.orpha.net/consor/cgi-bin/Diseases_Search.php?lng=EN&data_id=243) |
| Medscape | 1093383 (https://emedicine.medscape.com/article/1093383-overview) |

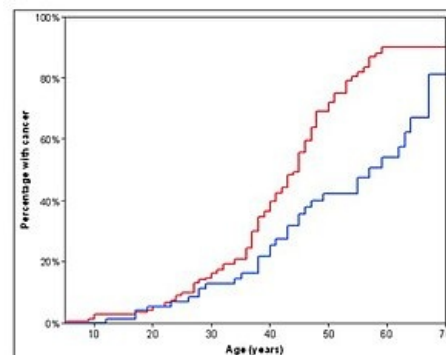
1. Jsou splněna libovolná dvě hlavní kritéria.
2. Je splněno jedno hlavní a jedno vedlejší kritérium.
3. Jsou splněna tři vedlejší kritéria.

Molekulární biologie

Zhruba 80 % pacientů s klinicky diagnostikovaným Cowdenovým syndromem má zárodečnou mutaci v genu *PTEN* (*phosphatase and tensin homolog*). Gen *PTEN* se nachází na chromosomu 10q23.3. Kóduje protein s aktivitou fosfatidylinositol-3,4,5-trisfosfát 3-fosfatázy, jehož aktivita vede k útlumu signalizace AKT/PKB signální kaskády. Jedná se tedy o tumor supresorový gen. Odlišné mutace stejného genu způsobují i fenotypově odlišný Bannayan-Riley-Ruvalcabaův syndrom.

Syndrom s prokázanou mutací *PTEN* se označuje jako Cowdenův syndrom 1. Zbýlých zhruba 20 % případů bez prokázané mutace genu *PTEN* je způsobeno mutací jiného genu zasahujícího do AKT/PKB signální kaskády. V současnosti je známých šest molekulárních variant Cowdenového syndromu:

- **Cowdenův syndrom 1** (OMIM (<https://www.omim.org/>) 158350 (<http://omim.org/entry/158350>)) – mutace genu *PTEN*,
- **Cowdenův syndrom 2** (OMIM (<https://www.omim.org/>) 612359 (<http://omim.org/entry/612359>)) – mutace podjednotky B sukcinátdehydrogenázového komplexu (*SDHB*),
- **Cowdenův syndrom 3** (OMIM (<https://www.omim.org/>) 602690 (<http://omim.org/entry/602690>)) – mutace podjednotky D sukcinátdehydrogenázového komplexu (*SDHD*),
- **Cowdenův syndrom 4** (OMIM (<https://www.omim.org/>) 612105 (<http://omim.org/entry/612105>)) – hypermetylace promotoru genu *KLLN*, který sdílí transkripční místo s *PTEN*,
- **Cowdenův syndrom 5** (OMIM (<https://www.omim.org/>) 615108 (<http://omim.org/entry/615108>)) – mutace genu *PIK3CA*,
- **Cowdenův syndrom 6** (OMIM (<https://www.omim.org/>) 615109 (<http://omim.org/entry/615109>)) – mutace genu *AKT1*.



Cumulative risk of any cancer diagnosis in female (red) and male (blue) patients with Cowden syndrome from birth to age 70 (Kaplan-Meier). Riegert-Johnson et al. *Hereditary Cancer in Clinical Practice* 2010 8:6.

Kumulativné riziko pacientů s Cowdenovým syndromem do věku 70 let.

Odkazy

Související články

- Mechanismy vzniku nádorů
- Tumor supresorové geny

Literatura

- GEBOES, K. a G. DE HERTOOGH, et al. Non-adenomatous colorectal polyposis syndromes. *Curr Diag Pathol*. 2007, vol. 13, no. 6, s. 479-489, ISSN 1572-0241.
- WOOD, L.D.. Update on colorectal polyps and polyposis syndromes. *Diag Histopathol*. 2014, vol. 20, no. 1, s. 12-18, ISSN 1572-0241.
- PILARSKI, R., R. BURT a W. KOHLMAN, et al. Cowden syndrome and the PTEN hamartoma tumor syndrome: systematic review and revised diagnostic criteria. *J Natl Cancer Inst*. 2013, vol. 105, no. 21, s. 1607-16, ISSN 1460-2105.
- HANSEN, A.M. a J.P. FRYNS. Cowden syndrome. *J Med Genet* [online]. 1995, vol. 32, no. 2, s. 117-9, dostupné také z <<https://jmg.bmj.com/content/jmedgenet/32/2/117.full.pdf>>. ISSN 0022-2593.

Reference

1. TAN, Min-Han, Jessica MESTER a Charissa PETERSON, et al. A clinical scoring system for selection of patients for PTEN mutation testing is proposed on the basis of a prospective study of 3042 probands. *Am J Hum Genet* [online]. 2011, vol. 88, no. 1, s. 42-56, dostupné také z <<https://www.ncbi.nlm.nih.gov/pmc/articles/PMC3014373/?tool=pubmed>>. ISSN 0002-9297 (print), 1537-6605.

Externí odkazy

- Online Mendelian Inheritance in Man. #158350 : COWDEN SYNDROME 1 [online]. [cit. 8/2014]. <<https://www.omim.org/entry/158350>>.
- Kalkulačka na PTEN skóre (<http://www.lerner.ccf.org/gmi/ccscore/>)