

# Coxarthrosis

**Koxartrózu** můžeme definovat jako osteoartrózu kyčelního kloubu. Může postihovat pouze jeden, ale i oba klouby zároveň.

## Patogeneze

V patogenезi se uplatňují faktory dědičnosti a chronické přetížení kyčle.

Sekundární koxartróza vzniká v důsledku **kloubní inkongruence** (dysplázie, traumatické změny). Není výsledkem stárnutí, i když věk hraje významnou roli na vzniku. Výjimečně se na vzniku podílí kloubní zánět (specifický či nespecifický).

## Klinický obraz

Zpočátku se objevuje **námahová bolestivost kyčle** při obvyklé zátěži. Dále se začíná objevovat již **na začátku vykonávaného pohybu**. Nakonec progreduje až v **bolest klidovou**, která narušuje běžný život (např. spánek).

Dochází ke **snižování rozsahu pohybu**. Nejvíce se projevuje na **omezení rotace** a to především rotace vnitřní. Při objektivním vyšetření kloubního pohybu zjišťujeme tedy omezení rotací a **bolestivost** kyčelního kloubu **v krajních polohách**. Postižený kloub má tendence zaujímat postavení, ve kterém je kyčel nejvíce uvolněna (mírná flexe, lehká zevní rotace). V této pozici často vznikají kontraktury.

Pokud koxartróza vzniká na podkladě dysplázie, může být přítomen i výrazný rozdíl délek končetin, pozitivní Trendelenburgův příznak a atypické postavení postižené končetiny a pánve.

Při chůzi bývá typická **antalgická klaudikace**, která se projevuje rychlým provedením kroku přes postižený kloub.

Artrotickým změnám předchází stav tzv. preartrózy, která se projevuje:

- změnou kloubní mechaniky (tlak, tah, směr působení sil),
- tkáňovou méněcenností (vrozená, záněty, úrazy – též označována jako *faktor X*).

## RTG obraz

Zprvu dochází ke **zúžení kloubní štěrbiny**, které je podmíněno snížením chrupavky. Následuje vznik **marginálních osteofytů** (na okraji kloubních ploch) a **subchondrální sklerózy**. V další fázi vznikají **pseudocysty**, které korespondují na obou částech kloubu (*"kissing cysts"*). Cystické změny vedou k poškození trofiky a tím ke vzniku nekrotických okrsků. Pseudocysty časem kolabují, což podmíní **oploštění a deformaci kloubní hlavice**. Kloubní chrupavka mizí a dochází k rozvoji fibrózní, později kostěné **ankylozy**.

Mezi charakteristické senilní změny patří zúžení kloubní štěrbiny, úbytek kostní hmoty a lehké zmenšení kolodiafyzálního úhlu.

## Dělení

**Primární koxartróza**

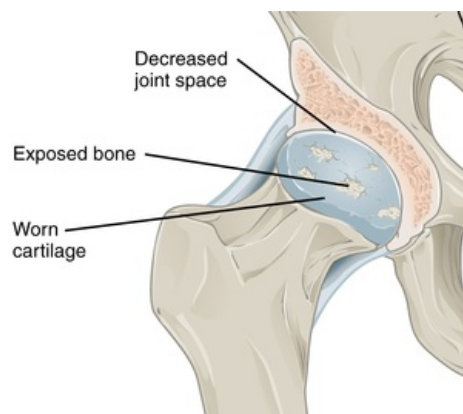
**Sekundární koxartróza** – Vyvíjí se z preartrotického stavu (ten je ještě reverzibilní). Vzniká ve 4. deceniu a je častější než primární. Nejčastější příčinou jsou kyčelní dysplázie, koxitidy, osteonekróza hlavice, Perthesova choroba, coxa vara, úrazy atd.

## Dle postižených částí

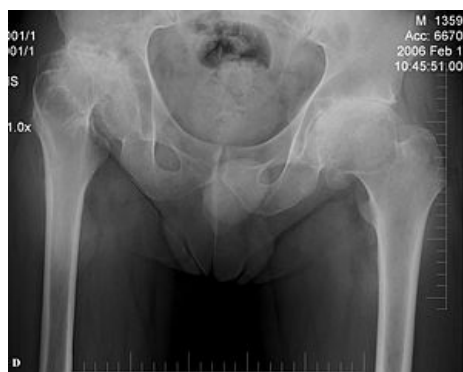**Forma superolaterální** – Nejčastější. Proximolaterální migrace femuru s destrukcí hlavice.

**Forma mediokaudální** – Často spojena se sníženým kolodiafyzálním úhlem a retroverzí hlavice. Typická je bolest při flexi a addukci.

**Forma koncentrická** – Postihuje celý kyčelní kloub.



Artrotické změny kyčle



Koxartróza a kongenitální subluxace

Všechny tyto formy mohou být **hypertrofické** – výrazná forma osteofytů nebo **atrofické** – úbytek kosti i chrupavky.

## Rozdělení dle závažnosti (z RTG obrazu)

- *I. stádium* – zúžení kloubní štěrbiny mediálně, počátek tvorby osteofytů.
- *II. stádium* – zúžení štěrbiny inferomediálně, zřetelné osteofyty, subchondrální skleróza.
- *III. stádium* – štěrbina výrazně zúžena, osteofyty, sklerotické změny, cysty hlavice i acetabula, deformace tvaru hlavice i acetabula.
- *IV. stádium* – vymizení kloubní štěrbiny, skleróza, cysty, deformace.

## Terapie

### Konzervativní

Spočívá v kombinaci prostředků nefarmakologických a farmakologických.

**Nefarmakologické** – Režimová opatření, redukce váhy, rehabilitace, fyzikální léčba, chůze s oporou. Dále dobré účinky RTG terapie, jejíž nízká dávka působí protizánětlivě, čímž tlumí reaktivní synoviální zánět. Tato terapie se provádí u těhotných.

**Farmakologické** – Zprvu podáváme analgetika (paracetamol 🧴) a nesteroidní antirevmatika (NSA) (ibuprofen 🧴, diklofenak 🧴) pro tlumení intermitentních bolestí. Později podáváme symptomaticky pomalu působící léky (SYSADOA – Symptomatic Slow Acting Drugs in Osteo-Arthritis (kys. hyaluronová 🧴, chondroitin sulfát 🧴, glukosaminsulfát), jejichž účinek nastupuje za 3 měsíce, podávají se v sériích. Působí chondroprotektivně.

### Operační

#### Osteotomie

Změna vzájemného postavení a kontaktu kloubních povrchů. Méně postižené okrsky chrupavky jsou přemístěny do tlakem více exponovaných zón (náhrada devastované chrupavky). Nejčastěji se provádí valgizační osteotomie.

#### Aloplastika

Nejčastější operační řešení. Náhrada destruované kloubní jamky i hlavice endoprotézou. Endoprotézy máme buďto cementované nebo necementované, dle způsobu implantace.

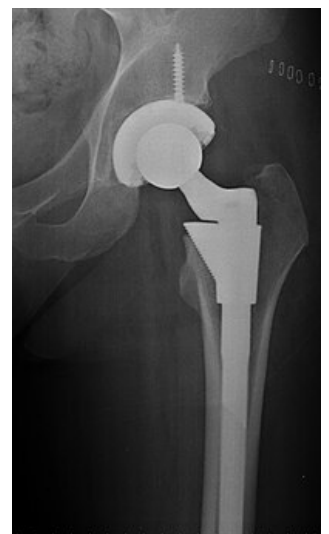🔍 *Podrobnější informace naleznete na stránce [Totální endoprotéza kyčelního kloubu](#).*

#### Výjimečně využívané metody

**Resekční plastika** – Odstranění poškozené hlavice zhruba na 8 týdnů, dokud nedojde k vytvoření vazivového interpozita mezi proximálním koncem femuru a pánve. Provádíme tehdy, pokud není možná TEP a pacient má silné bolesti.

**Angulační osteotomie** – Krajní řešení bolestivého stavu kyčle. Provádí se při těžké postdysplastické koxartróze. Dochází ke změně postavení proximálního konce femuru, což vede ke změně zatížení postiženého kloubu.

**Artrodéza** – Ztuhnutí kloubu v postavení 15° flexe a 0-5° abdukce a neutrální rotace. Pacientovi vrací možnost těžké fyzické práce vstoje, umožní plnou zátěž, ale zhoršuje životní komfort při sezení.



Totální endoprotéza kyčle

## Odkazy

### Související články

- Morbus Perthes
- Osteoartróza
- Osteoartróza - operační léčba
- Osteoartróza - konzervativní léčba

### Použitá literatura

- SOSNA, A., P. VAVŘÍK a M. KRBEC, et al. *Základy ortopedie*. 1. vydání. Praha : Triton, 2001. ISBN 80-7254-202-8.

### Zdroj

- BENEŠ, Jiří. *Studijní materiály: Otázky z Ortopedie* [online]. [cit. 2011-12-20]. <[http://jirben2.chytrak.cz/materialy/orto,trauma\\_jb.doc](http://jirben2.chytrak.cz/materialy/orto,trauma_jb.doc)>.