

Cysticerkóza

Cysticerkóza je kosmopolitně rozšířené onemocnění, které je způsobeno larvami **Tasemnice dlouhočlenné** (*Taenia solium*). Toto onemocnění je charakteristické přítomností **larev** (cysticerků) v orgánech lidského těla jako je například mozek (neurocysticerkóza), játra, svaly a oči.

Neurocysticerkóza je nejčastější parazitární onemocnění postihující centrální nervový systém. Člověk se zpravidla nakazí pozřením tepelně neupraveného masa, nebo důsledkem špatné hygieny. Nejvyšší výskyt této nemoci je v Jižní Americe, Africe a Indii.

Symptomy

Symptomy tohoto onemocnění jsou velmi různorodé. Záleží na lokalizaci larev v těle, jejich počtu, stádiu vývoje a imunitní odpovědi jedince. Většinou dojde k opouzdření larev a vytvoření cyst. Cysticerkóza se může dělit podle místa výskytu larev: neurocysticerkóza, cysticerkóza očí, svalů a podkoží.

Neurocysticerkóza

Larvy se nacházejí v **mozku a míše**. Má nejzávažnější průběh, který bez léčby může končit letálně. Podle lokalizace larev můžeme rozlišit jednotlivé formy: **parenchymální, subarachnoidální, intraventriculární** (komorová). Symptomy jsou většinou nespecifické, jako například: bolesti hlavy, epileptické záchvaty, zvýšený nitrolební tlak, hydrocefalus, parézy končetin, psychiatrické poruchy.

Oční cysticerkóza

Je poměrně vzácná (1–5 %). Paraziti se mohou nacházet v přední, nebo zadní komoře bulbu, subretinálně, nebo ve sklivci. Způsobuje různá poškození zraku.

Svalová cysticerkóza

Probíhá většinou asymptomaticky. Může postihovat i srdeční svalovinu a je často spojena s neurocysticerkózou. Následkem tohoto onemocnění často dochází k tzv. **pseudohypertrofii svaloviny**

Podkožní cysticerkóza

Charakteristická přítomností malých uzlíků v oblasti hrudníku a paží.

Terapie

Používá se **praziquantel** v kombinaci s **kortikosteroidy**, které tlumí zánětlivou reakci, která se objeví po rozpadu parazita, případně chirurgicky.

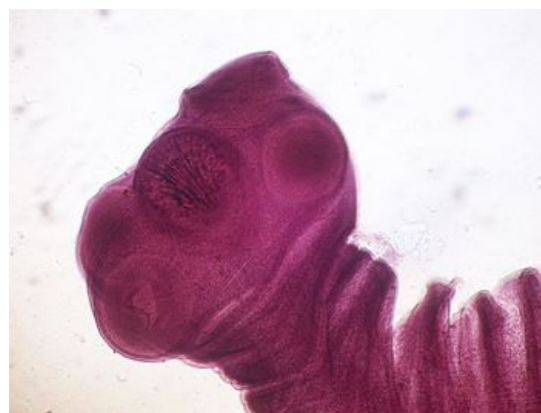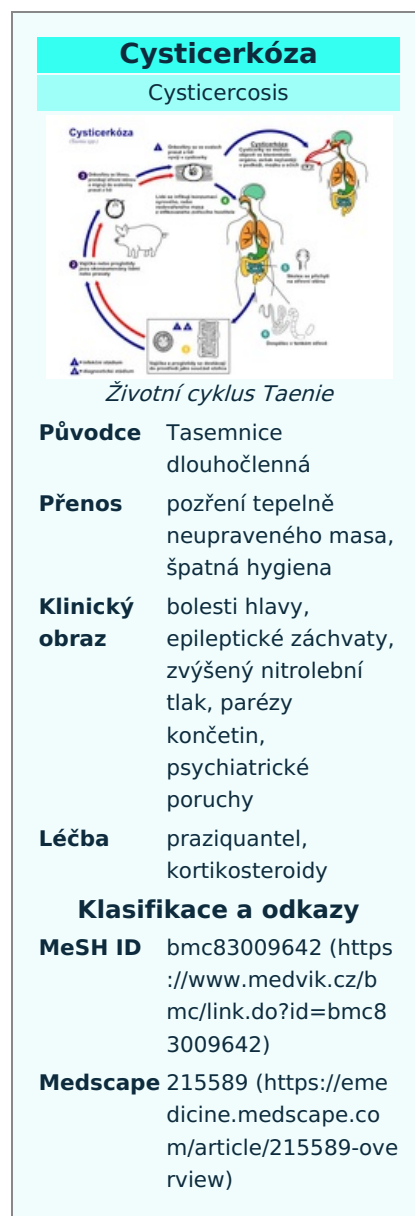
Odkazy

Související články

- Tasemnice
- Parazitismus

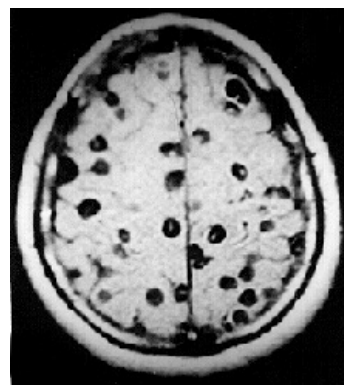
Použitá literatura

- BEDNÁŘ, Marek, Andrej SOUČEK a Věra FRAŇKOVÁ, et al. *Lékařská mikrobiologie : Bakteriologie, virologie, parazitologie*. 1. vydání. Praha : Marvil, 1996. 558 s. ISBN 8023802976.
- VINAY, Kumar, A. K. ABBAS a Jon ASTER, et al. *Robbins Basic Pathology*. 9. vydání. Saunders : Elsevier Books, 2012. ISBN 1437717810.



Taenia solium scolex

- TOTKOVÁ, Anna, et al. *Lekárska parazitológia: učebnica pre lekárske a nelekárske študijné programy*. 1. vydání. Osveta, 2008. ISBN 8080632632.



MRI snímek neurocysticerkózy