

Dolní čelist

Dolní čelist (mandibula) je nepárová kost náležící k obličejové části lebky. Mandibula je tvořena **tělem** (*corpus mandibulae*) a dvěma **rameny** (*rami mandibulae*). Každé z ramen svírá s tělem čelisti u dospělého člověka úhel zhruba **120-125°**.

Corpus mandibulae

Tělo mandibuly je parabolicky zakřivené a svým tvarem se mírně liší u každého člověka. Je složeno ze dvou polovin, které jsou ve střední rovině tvořeny srůstem, vzniklým v prvním roce života.

- **Spodní okraj** kosti se nazývá "basis mandibulae" a tvoří podklad dolního obrysu obličeje.
- **Vnější přední plocha** mandibuly je výrazně vyklenutá a tvoří **bradový výběžek** (*protuberantia mentalis*). Zevně od bradového výběžku se po obou stranách nachází *tuberculum mentale*, které je podmiňuje individuální tvar brady jedince. Laterokraniálně odtud nalezneme **bradový otvor** (*foramen mentale*), do kterého ústí **mandibulární kanál** (*canalis mandibulae*).

Foramen mentale je otvor nevelmi výrazný, při jeho hledání nám ale může pomoci i fakt, že je uložen v blízkosti kořene druhého třenového zubu.

- Přes **vnější postranní plochu** probíhá **linea obliqua** – vyvýšenina přecházející v oblasti ramene kosti v **procesus coronoideus** (viz dále).
- **Pars alveolaris** se nachází na horním okraji těla. Stejně jako u maxilly je uspořádán do tvaru jakéhosi „nástavce pro zuby“ tvořeného **zubními lůžky** (*alveoly*), v nichž jsou ukotveny zuby. Jednotlivé *alveoly* jsou od sebe odděleny **septy** (*septa interalveolaria*). U zubů s více kořeny jsou alveoly rozděleny ještě přepážkami mezi kořeny ("septa interradicularia").

Vzhled pars alveolaris je závislý na přítomnosti zubů. Po ztrátě dentice se kostní hmota alveolů postupně odbourává a tělo mandibuly se tím snižuje.

- **Vnitřní plocha** nese na svém středu trn zvaný **spina mentalis**, který je místem začátku svalů. V těsné blízkosti spina mentalis leží kaudálně párová jamka – **fossa digastrica**. Laterálně od pomyslné střední čáry nalezneme další relativně výraznou prohlubeň – **fovea sublingualis**, která je otiskem podjazykové slinné žlázy. Někdy můžeme rozeznat i laterodorsálněji ležící otisk podčelistní slinné žlázy zvaný **fovea submandibularis**. Dalším výrazným útvarem na vnitřní ploše těla je podélně probíhající rýha zvaná **linea mylohyoidea**. Začíná na ní m. mylohyoideus. **Tuberositas pterygoidea** je drsnatina v místě angulus mandibulae. Upíná se na ní m. pterygoideus medialis.

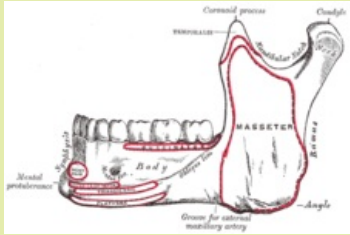
Shrnutí výrazných útvarů na těle mandibuly

1. protuberantia mentalis
2. tuberculum mentale
3. foramen mentale
4. canalis mandibulae
5. linea obliqua
6. alveoli dentales
7. spina mentalis
8. fossa digastrica
9. fovea sublingualis
10. fovea submandibularis
11. linea mylohyoidea
12. tuberositas pterygoidea

Ramus mandibulae

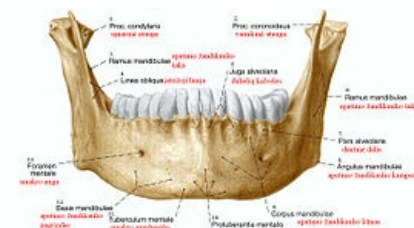Mandibula

Dolní čelist



Mandibula-boční pohled

TA	A02.1.15.024 (https://ifaa.unifr.ch/Public/EntryPage/TA98%20Tree/Entity%20TA98%20EN/02.1.15.024%20Entity%20TA98%20EN.htm)
Artikulující kosti	Os temporale
Typ artikulace	složený kloub
Funkce	mluvení, sání, žvýkání
Osifikace	desmogenní



Mandibula- pohled zepředu

Tělo mandibuly po stranách vybíhá v párové **rami mandibulae**. Obě jsou zakončena výraznými výběžky. Zadní a větší z výběžků je kloubní **processus condylaris** se zakončením *caput mandibulae* a menší, ventrálněji uložený výběžek – **processus coronoideus**, na který se upíná mohutný spánkový sval.

 Podrobnější informace naleznete na stránce *Articulatio temporomandibularis*.

- Nejvýraznějším otvorem na rameni mandibuly je **foramen mandibulae**, nacházející se uprostřed jeho vnitřní plochy. Je to vstup do mandibulárního kanálu.
- **Tuberositas masseterica** je drsnatina na vnější straně angulus mandibulae. Upíná se na ni m. masseter.
- **Canalis mandibulae** – mandibulární kanál vede skrze celou mandibulu a ústí do **foramen mentale** (viz výše). Kanálem probíhá *n. alveolaris inferior* (inervuje zuby) a spolu s ním příslušná tepna a žíla. Probíhá těsně při hrotech kořenů třetích stoliček, směrem dopředu se od kořenů vzdaluje. Vzdálenost kanálu od kořenových hrotů je individuální – od vzdálenosti několika mm až po těsný styk nervů a cév s kořeny zubu. To platí zejména pro retinovaný spodní zub moudrosti. Při chirurgické extrakci dolního zubu moudrosti může občas dojít k poškození tohoto nervu a následné ztrátě citlivosti v oblasti dolního rtu. Včasné odstranění zubů, které ještě nemají plně vyvinuté kořeny, toto riziko výrazně snižuje.

Odkazy

Použitá literatura

- ČIHÁK, Radomír. *Anatomie 1*. 2. vydání. Praha : Grada, 2001. 516 s. ISBN 978-80-7169-970-5.
- SINĚLNIKOV, Rafail Davidovič. *Atlas anatomie člověka*. 3. vydání. Praha : Avicenum, 1980. 467 s. sv. 1. Nauka o kostech, kloubech, vazech a svalech.