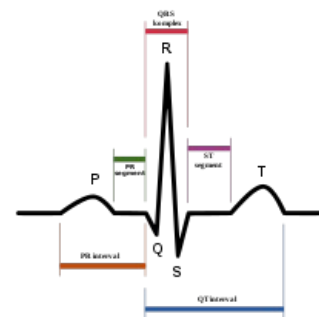


EKG (pediatrie)

➡ Pro toto téma je ve WikiSkriptech základní článek na stránce *Elektrokardiografie*.

Při zápisu EKG křivek používáme dvanácti svodový záznam: tři bipolární končetinové svody I, II, III; tři unipolární končetinové svody (z pravé ruky aVR, z levé ruky aVL a z levé nohy aVF); šest unipolárních hrudních svodů V1–V6.

- U dětí používáme rychlost posunu papíru 50 mm/sec, potom 1 mm = 0,02 s, potenciál 1 mV má výšku 10 mm.
- Artefakt nacházíme jen v některém svodu, zatímco patologický nálezný – např. extrasystolu nacházíme ve všech současně natáčených svodech.



EKG křivka

Základní charakteristiky EKG

- Vlna **R** = 1. pozitivní kmit v komplexu QRS.
- Vlna **Q** = 1. negativní kmit v komplexu QRS.
- Vlna **S** = negativní kmit následující za vlnou R.
- **Osu srdeční** měříme podle "největšího" kmity v I. a III. svodu:
 - jdou-li kmity "k sobě" → sklon doprava → převaha P komory (pomůcka pro zapamatování: při "pravé" lásce jdou kmity k sobě);
 - jdou-li kmity "od sebe" → sklon doleva → převaha L komory;
 - jdou-li kmity "jedním směrem" → přechodné formy.
- Převaha P komory je dále charakterizována převahou pozitivních kmitů R ve svodech z pravého prekordia V1–V3 a převahou negativních kmitů S nad levým prekordiem V5–V6.
- Při převaze L komory je tomu právě naopak, nad pravým prekordiem převažují negativní kmity S, nad levým pozitivní kmity R.
- *Hypertrofie PK* → R ve V1 > 20 mm v kterémkoli věku.
- *Hypertrofie LK* → S ve V1 > 20 mm, R ve V6 > 20 mm v kterémkoli věku.
- **Do 1 roku fyziologicky převažuje P komora, od 3 let začne převažovat L komora.**

Dle EKG určíme frekvenci, rytmus, elektrickou osu, intervaly PQ, QRS a QTc, tvar ST úseku a velikost srdečních oddílů.

Určení srdeční frekvence (SF)

Počet QRS komplexů v záznamu během 5 sekund násobíme 12 krát a dostaneme SF za minutu.

Podle místa vzniku určíme srdeční rytmus

- Fyziologický je **sinusový rytmus**, který má ve standardních končetinových svodech I, II, III pozitivní vlnu P – ta fyziologicky předchází komplexu QRS.
- Pokud najdeme v některém z těchto svodů vlnu P negativní a komplex QRS je přitom normální, jde o **ektopický rytmus**.
- Chybí-li vlna P ve všech svodech a QRS komplex je přitom normální, jde o **junkční rytmus**.
- Jestliže vlna P chybí a komorový komplex QRS je abnormální, jde o **komorový rytmus**.
- Je-li abnormální ojedinělý stah (maximálně 3 stahy za sebou) → jedná se o **extrasystolu** síňovou, junkční, komorovou.
- Jsou-li abnormální více než 3 stahy po sobě, hovoříme o **tachykardii**.

Hodnotíme délku jednotlivých intervalů – rychlost šíření vzruchu ve vodivém systému

- Délka intervalu **PQ** = délka převodu ze síní na komory, je závislá na SF a věku dítěte.
 - Prodloužení PQ nacházíme u AV blokády, naopak zkrácení u syndromu preexcitace WPW.
- Šíři komorového komplexu **QRS** = rychlost komorové depolarizace, šíře se mění s věkem, ale neměla by přesáhnout 0,10 s.
 - Rozšíření nacházíme u raménkové blokády, komorových extrasystol, syndromu WPW, při hypertrofii myokardu a při hypokalemii.
- Délka intervalu **QT** = rychlost komorové repolarizace, měří se od začátku komplexu QRS do konce vlny T; protože délka se výrazně mění se srdeční frekvencí, musíme aktuální naměřenou délku korigovat na jednotnou srdeční frekvenci 60 /min. → získáme QTc = korigovaný QT interval.
 - Prodlužuje se u hypokalcemie, hypokalemie a při myokarditidě, známé je také kongenitální prodloužení QT spojené s vysokým rizikem fibrilace komor a náhlé smrti.
 - Zkrácení QT nacházíme při hyperkalcemii, hyperkalemii a po podání digitalisu.

Hodnotíme tvarové a voltážní odchylky

Vlna P = síňová vlna, fyziologicky trvá $< 0,10$ s a vysoká je 2,5 mm, nejlépe je patrna ve II. svodu.

- *P pulmonale* označujeme P vlnu o výšce > 3 mm \rightarrow hypertrofie pravé síně.
- *P mitrale* označujeme P vlnu o délce $> 0,10$ s \rightarrow hypertrofie levé síně.

Komplex QRS – výška jeho kmitů závisí na velikosti svaloviny komor.

Úsek ST je normálně izoelektrický, fyziologická je případná deprese do 0,5 mm a elevace do 1 mm v kterémkoli svodu.

- Fyziologická může být i větší deprese, pokud úsek ST jde šikmo vzhůru a plynule přechází do vlny T.
- Patologická deprese je nejčastěji způsobena ischemií, hypokalemií.
- Patologická elevace je známkou ischemie nebo časně fáze perikarditidy.

Vlna T se během dětství mění.

- Po narození je vlna T ve všech hrudních svodech pozitivní, stejně jako potom v dospělosti.
- V prvních hodinách a dnech života *invertuje vlna T v pravém prekordiu V1–V4 do negativity*.
- V dětském věku se pak postupně stávají negativní vlny T pozitivními, kdy inverze postupuje od V4 k V1 \rightarrow kolem desátého roku jsou vlny T ve všech hrudních svodech opět pozitivní.
- K patologickým změnám vln T dochází při ischemii myokardu, perikarditidě a myokarditidě (nízké a oploštělé T).

Odkazy

Související články

- Elektrokardiografie
- EKG vyšetření
- Popis EKG
- Axon

Použitá literatura

- HAVRÁNEK, Jiří: *EKG*.