

# Erytropoeza

**Erytropoeza** popisuje děj, při kterém se červené krvinky vyvíjí v krevních ostrůvcích kostní dřeně z multiploidních **myeloidních progenitorových buněk** (hemopoetická kmenová buňka). V průběhu vyzrávání erytrocytů dochází ke zmenšování objemu buňky, hromadění hemoglobinu a konečně k vyloučení jádra. Pro vývoj je zásadní přítomnost hormonu erythropoetinu, železa, vitamínu B<sub>12</sub> a interleukinů (IL3, IL4). Dělením 1 krvetvorné kmenové buňky vzniká 2<sup>11</sup> erytrocytů. Každou minutu jich současně vzniká 2×10<sup>6</sup>. Vývoj trvá přibližně **7 dní**.

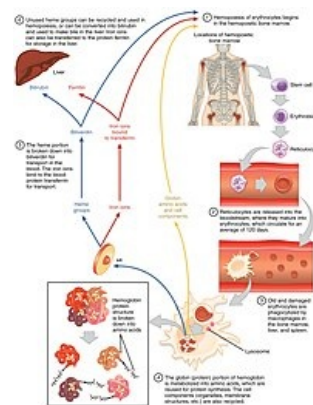
## Diferenciace

 *Podrobnější informace naleznete na stránce Krvetvorba.*

Prekursorové buňky pro erytrocyty (proerytroblasty) se vyvíjí z hemopoetické kmenové buňky, která je společným základem pro vývoj všech krevních elementů tj. megakaryocytů, granulocytů a monocytů.

## Proerytroblast

Kulatá buňka (**14–20 µm**) s okrouhlým jádrem, které vyplňuje většinu jejího objemu, umístěným ve středu buňky. Obvykle obsahuje 1–2 jádérka a hrudkovitý chromatin. Charakteristické je perinukleární projasnění a bazofilie podmíněná přítomností polyribosomů. Cytoplazma neobsahuje granula a je chudá na orgány (umístěny v perinukleárním projasnění). Železo (ve formě molekuly ferritinu) se strádá ve strukturách zvaných **siderosomy** a je důležité pro budoucí syntézu hemoglobinu. Jejím dělením vznikají 2 **bazofilní erytroblasty**



Životní cyklus erytrocytu

## Bazofilní erytroblast

Bazofilní erytroblast je buňka kulovitého tvaru (**12–16 µm**). Její jádro je velké, kulovité a umístěné **excentricky**. Chromatin je kondenzovanější než v případě proerytroblastu, nukleoly nejsou zřetelné. Bazofilie cytoplazmy je intenzivnější než v předchozím stadiu, což je podmíněno nárůstem počtu polyribosomů z důvodu začínající **syntézy hemoglobinu**.

## Polychromatofilní erytroblast

V této fázi vývoje dochází ke změně barvení cytoplazmy z bazofilní na **amfifilní** (barví se kyselými i zásaditými barvivy) z důvodu narůstající koncentrace hemoglobinu. Zmenšuje se jednak jádro v důsledku zahuštění chromatinu, jednak samotná buňka (**12–14 µm**). Jde o poslední stadium vývoje erytrocytů, kdy může dojít k dělení.

## Ortochromatický erytroblast

Kulatá až oválná buňka (**8–10 µm**) s malým, velmi kondenzovaným (**pyknotickým**) jádrem. To je spolu s ostatními organelami excentricky uloženo. Cytoplazma je jasně eosinofilní díky koncentraci hemoglobinu. Tvorbou výběžků z cytoplazmy dochází prostřednictvím cytoskeletu k odškrcení (**extruzi**) jádra, které je posléze fagocytováno makrofágy. **Bez jádra se buňka nemůže dále dělit.**

## Retikulocyt

Jedná se o bezjaderný krevní element (**8 µm**) tvarem připomínající **bikonkávní disk**. V cytoplazmě nacházíme zbytky polyribosomů barvitelné **brilant kresilovou modří**. V krevním oběhu jsou zastoupeny 1–2 % podílem z celkového množství červenýchrvinek. Tento podíl může vzrůstat v případě zvýšených ztrát erytrocytů – například při krvácení.

## Erytrocyt

 *Podrobnější informace naleznete na stránce Erytrocyt.*


## Schéma buněk



Proerythroblast



Bazofilní  
erythroblast



Polychromatofiln  
í erythroblast



Ortochromatický  
erythroblast



Retikulocyt

## Odkazy

### Související odkazy

- Krvetvorba
- Krev ■ Erytrocyt ■ Megakaryocyt ■ Granulocyt ■ Monocyt
- Mitóza
- Barvení ve světelné mikroskopii

### Externí odkazy

- Krvetvorba (česká wikipedie)

### Použitá literatura

- BALKO, Jan a Zbyněk TONAR, et al. *Memorix histologie*. 1. vydání. Praha : TRITON, 2016. 529 s. ISBN 978-80-7553-009-7.
- JUNQUIERA, L. Carlos, José CARNEIRO a Robert O KELLEY, et al. *Základy histologie*. 1. vydání. Jinočany : H & H, 1997. 502 s. ISBN 80-85787-37-7.