

Fibrilace síní

Fibrilace síní (míhání síní, FS, FiS) je celosvětově nejčastější arytmií. Jedná se o tachyarytmii s neuspořádanou síňovou aktivitou s absolutní nepravidelností převodů vzruchů na komory, která je spojena se zvýšenou morbiditou i mortalitou.

Typy FS

Rozlišujeme 4 základní typy FS:^[1]

1. **první dokumentovaná ataka;**
2. **paroxysmální** – FS se vyskytuje v atakách, které spontánně končí, většinou do 48 hodin,; nebo epizody trvající do 7 dnů ukončené kardioverzí;
3. **perzistující** – FS spontánně nekončí, je nutné provést farmakologickou nebo elektrickou kardioverzi;
4. **permanentní** – kardioverze ani antiarytmická léčba nevede k nastolení sinusového rytmu.

Etiopatogeneze

Na vzniku a udržení fibrilace síní se obvykle podílí rychlé salvy síňových **extrasystol**, nejčastěji vycházejících **z plicních žil**, a **strukturální změna svaloviny síní**, k čemuž dochází vlivem stárnutí, srdečních onemocnění (ICHS, srdeční selhání, chlopenní vady).

Při vadách mitrální chlopně dochází k přetížení levé síně. Podobně při arteriální hypertenzi dochází k hypertrofii levé komory a následně k poruše jejího plnění a vzestupu tlaku v levé síni.

Mezi predisponující faktory řadíme:

- arteriální hypertenzi,
- ischemickou chorobu srdeční,
- chlopenní vady,
- srdeční insuficienci,
- stavy po kardiochirurgických výkonech,
- akutní perikarditidu,
- thyreotoxikózu,
- minerálové dysbalance.

Fibrilace síní se též vyskytuje častěji u nemocných s CHOPN, obstrukční spánkovou apnoí, chronickým onemocněním ledvin, diabetes mellitus, obezitou, zvýšenou konzumací alkoholu, ale i při pravidelném intenzivním cvičení.

Příznaky

Síň se nekontrahuje, tudíž se neuplatňuje v poslední fázi diastoly, kdy je krev aktivně tlačena do komory. Příznaky fibrilace síní vycházejí ze snížení minutového srdečního objemu:

- dušnost;
- stenokardie;
- palpitace;
- presynkopa.

Fibrilace síní může být asymptomatická a prvním projevem pak je až systémová embolizace.

Diagnostika

Pulz je nepravidelný. Diagnostika se opírá o EKG. Na EKG pozorujeme tyto abnormality:

- **chybějí vlny P** – jsou nahrazeny nepravidelnou izoelektrickou linií nebo fibrilačními vlnkami;
- komplexy QRS jsou štíhlé;

FIBRILACE SÍNÍ

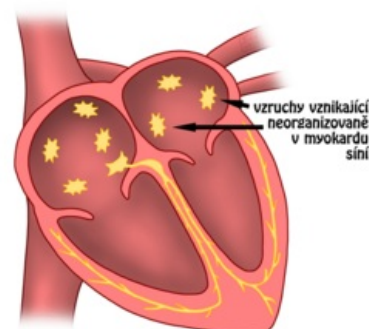
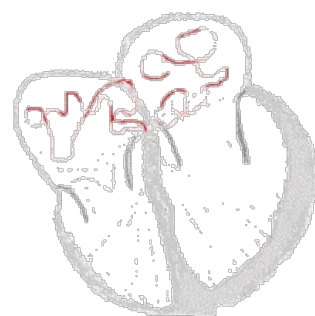
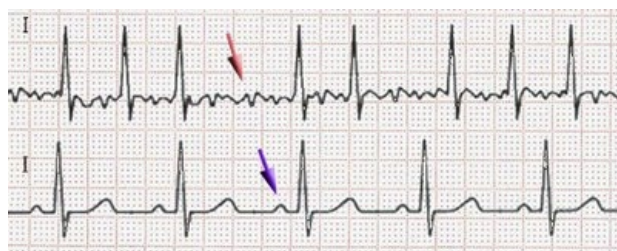

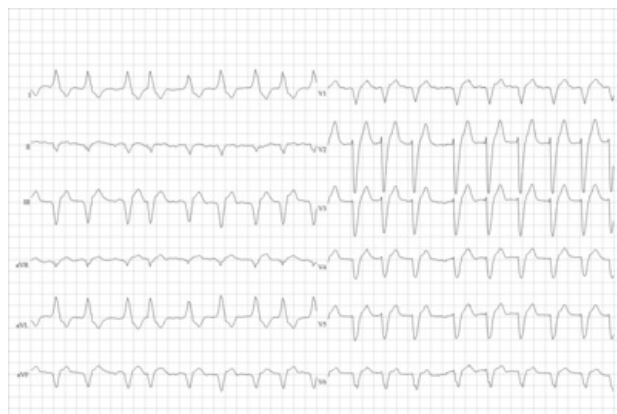Schéma chaoticky vznikajících vzruchů v srdečních síních při fibrilaci síní



Animace šíření vzruchu při fibrilaci síní



Fibrilace síní (nahore), Fyziologické EKG (dole): červená šipka ukazuje místo chybějící vlny P



Fibrilace síní a blok levého Tawarova raménka – chybí vlny P, nepravidelný RR interval, komplex QRS je v důsledku raménkové blokády abnormální

- **R-R interval je nepravidelný** → nepravidelná komorová akce;
- srdeční frekvence se pohybuje mezi 80–180/min.

Pro fibrilaci síní je typická **nesynchronní kontrakce svalových vláken síní** (*chybějí vlny P*). V síňovém myokardu vzniká velké množství vzruchů, které putují do AV uzlu. Frekvence síní bývá **300–600/min**, zatímco frekvence komor 80–180/min. AV uzel totiž blokuje přestup většiny síňových stahů na komory. Chrání tak komory před jejich vyčerpáním. AV uzel pracuje na principu „vše nebo nic“ → procházejí pouze vzruchy s odpovídající intenzitou. Takovéto vzruchy vznikají v síních nepravidelně, takže i komory se kontrahují nepravidelně (*R-R interval je nepravidelný; srdeční frekvence se pohybuje mezi 80–180/min*). Převod ze síní na komory se děje fyziologickou cestou přes AV uzel a Hissův svazek (*komplexy QRS jsou štíhlé*).

Při prvním výskytu fibrilace síní je nutné vyloučit možné příčiny tachykardie, např. AIM, PE, tyreotoxikózu, hypokalémii, anémii, infekci.

Diferenciální diagnostika

Diferenciálně diagnosticky je třeba odlišit:

- typický flutter síní (typ 1);
- atypický flutter síní (typ 2).

Komplikace

- Vytvoření nástěnného **trombu** a následná embolizace (především do CNS). Tromby se nejčastěji tvoří v ouškách.
- Tachykardická kardiomyopatie, dysfunkce levé komory, srdeční selhání
- Kognitivní postižení a vaskulární demence. Mohou se vyvinout i u antikoagulovaných pacientů s FS. Léze v bílé hmotě mozku jsou u pacientů s FS patrný častěji než u pacientů bez FS.

Léčba

V léčbě fibrilace síní se snažíme o:

1. nastolení a udržení optimální **srdeční frekvence** (frekvence komor);
2. nastolení a udržení **sinusového rytmu**;
3. eliminaci **trombembolických komplikací**.

Nastolení a udržení optimální srdeční frekvence

Fibrilace síní se řadí mezi tzv. tachyarytmie. Srdeční frekvence dosahuje hodnot až 180/min.

Ke zpomalení srdeční frekvence se využívá léků s negativně chronotropním účinkem.^[2]

- **β-blokátory** – negativně inotropní, chronotropní i dromotropní účinek. Nejsou vhodné pro nemocné se srdeční insuficiencí, AV-blokem nebo *sick sinus syndromem*. Jejich výhodou je rychlý nástup účinku. Nejčastěji užívané preparáty jsou **metoprolol**, atenolol a bisoprolol.
- **Blokátory kalciového kanálu** – negativně inotropní, chronotropní i dromotropní účinek, nejsou vhodné pro nemocné se srdeční insuficiencí, AV-blokem nebo *sick sinus syndromem*. Jejich výhodou je rychlý nástup účinku. Nejčastěji užívanými preparáty jsou diltiazem a **verapamil**.
- **Digoxin** – pozitivně inotropní účinek, negativně dromotropní a negativně chronotropní účinek, je vhodný pro starší nemocné se srdeční insuficiencí a malou pohybovou aktivitou. Jeho nevýhodou je pomalý nástup účinku.

Nastolení a udržení sinusového rytmu

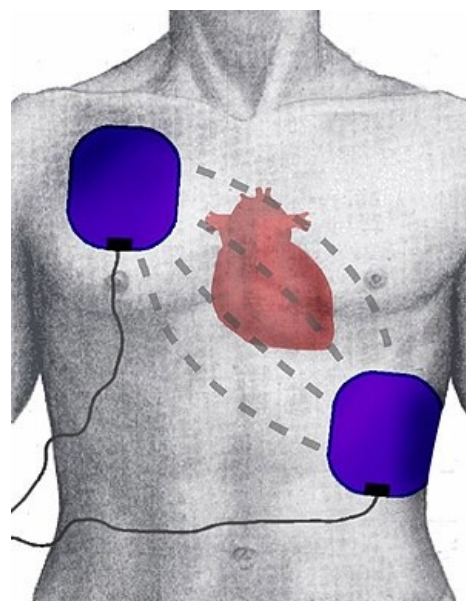
Nastolení sinusového rytmu

K nastolení sinusového rytmu používáme farmakologickou nebo elektrickou kardioverzi:

- Chemická (farmakologická) kardioverze: propafenon, **amiodaron** (k provedení chemické kardioverze je nutné pacienta hospitalizovat a kontinuálně monitorovat EKG).^[2]
- **Elektrická kardioverze** (externí nebo interní): externí elektrickou kardioverzi lze provést ambulantně (bez nutnosti hospitalizace). S použitím bifázického **synchronizovaného (s QRS tak, aby výboj nepřišel do vulnerabilní fáze a nezpůsobil fibrilaci komor)** výboje volíme energii 70–170 J. Elektrická kardioverze je



Manuální defibrilátor



Umístění „hands free“ elektrod při zevní elektrické kardioverzi

ve srovnání s chemickou kardioverzí účinnější a bezpečnější.^[3]

Ke kardioverzi lze přistoupit pouze za prevence systémové embolizace. Jedinou výjimkou jsou hemodynamicky netolerované arytmie. Alternativně lze vyloučit trombus v oušku levé síně pomocí TEE a antikoagulační léčba je zahájena až po kardioverzi.

Udržení sinusového rytmu

Používáme především antiarytmika třídy Ic (propafenon, flekainid) a třídy III (amiodaron, sotalol).

Katetrová ablace^[4]

V případě neúspěchu farmakologické léčby lze provést tzv. **neselektivní radiofrekvenční ablací AV uzlu** s následnou implantací kardiostimulátoru či **selektivní radiofrekvenční ablací**.

V případě neselektivní radiofrekvenční ablace zavedeme cestou *v. femoralis* ablační katetr do pravého srdce. Do oblasti AV junkce je aplikován radiofrekvenční proud, čímž uměle vyvoláme bradykardii v důsledku kompletní AV blokády se zachovaným stabilním junkčním rytmem. Následně implantujeme kardiostimulátor. Tento zákrok se provádí pouze u vysoce symptomatických pacientů rezistentních na farmakologickou léčbu.

Podstatou selektivní radiofrekvenční ablace je izolace plicních žil po zavedení katetru do pravé síně a následné transeptální punkci. Tato metoda se v důsledku vyššího rizika komplikací využívá hlavně u pacientů se symptomatickou farmakorezistentní paroxysmální fibrilací síní.^[5]

Eliminace trombembolických komplikací

Riziko vzniku **trombembolických komplikací** se hodnotí podle CHA₂DS₂-VASc skóre. U pacientů s **vysokým rizikem trombembolie** (muži se skóre ≥ 2 , ženy ≥ 3) je indikována **antikoagulační terapie**.^[1] U pacientů se středním rizikem (muži ≥ 1 , ženy ≥ 2) nasazujeme léčbu dle preferencí nemocného. Jako léky první volby jsou využívány NOAC, dále pak warfarin.

Ke stanovení rizika **krvácivých komplikací** při antikoagulační léčbě u pacientů s FS se užívá HAS-BLED skóre. U pacientů se zvýšeným rizikem krvácení se pak využívá redukováná dávka antikoagulancií.

Antiagregační terapie není doporučena, pokud neexistuje jiná indikace, např. ICHS, aj.

Alternativou k prevenci trombembolických komplikací je použití obliterace ouška levé síně okludérem nebo chirurgický podvaz ouška.

Odkazy

Související články

- Kalkulačka CHA₂DS₂-Sc a HAS-BLED
- Poruchy srdečního rytmu • Procvičování EKG
- Flutter síní • Fibrilace komor
- Převodní systém srdeční
- Antiarytmika • Vliv léků na srdeční rytmus

Externí odkazy

- Fibrilácia predsieni (TECHmED) (<https://www.techmed.sk/fibrilacia-predsieni/>)
- Animace fibrilace síní (https://nl.ecgpedia.org/images/7/79/Atrial_Fibrillation.swf)
- Nepravidelné nepravidelné rytmy (fibrilace síní, multifokální atriální tachykardie atd.) (<http://kardioblogie.blogspot.com/2012/09/zacatecnici-nepravidelne-nepravidelny.html>)

Reference

- ČIHÁK, R a P HEINC. Doporučení pro léčbu pacientů s fibrilací síní. *Cor et Vasa* [online]. 2004, roč. 46, vol. 5, s. K 67-K77, dostupné také z <https://www.kardio-cz.cz/data/upload/Doporučení_pro_ léčbu_pacient_s_fibrilaci_sini_2004.pdf>. ISSN 1803-7712.
- LUKL, Jan. Léčba fibrilace a flutteru síní. *Interní medicína pro praxi* [online]. 2001, roč. 4, no. 1, s. 8-12, dostupné také z <<http://www.solen.cz/pdfs/int/2001/01/03.pdf>>. ISSN 1803-5256.
- BYTEŠNÍK, Jan a Jan LUKL. Doporučené postupy pro diagnostiku a léčbu srdečních arytmií - 3. *Cor et Vasa* [online]. 1998, roč. 40, vol. 6, s. K216-K222, dostupné také z <https://www.kardio-cz.cz/data/upload/Doporučene_postupy_pro_diagnostiku_a_lecbru_srdecnich_arytmii_1998.pdf>. ISSN 1803-7712.
- TÁBORSKÝ, Miloš. Neselektivní ablace AV-uzlu: nové aspekty v době kurativní léčby fibrilace síní a srdeční resynchronizační terapie. *Kardiologická revue* [online]. 2006, roč. 12, s. 10-12, dostupné také z <<https://www.kardiologickarevue.cz/casopisy/kardiologicka-revue/2006-supplementum/neselektivni-ablace-av-uzlu-nove-aspekty-v-dobe-kurativni-lecby-fibrilace-sini-a-srdecni-resynchronizacni-terapie-33131>>. ISSN 1801-8653.
- ČEŠKA, Richard, et al. *Interna*. 1. vydání. Praha : Triton, 2010. 855 s. s. 480-481. ISBN 978-80-7387-423-0.

Použitá literatura

- VACHEK, Jan, Vít MOTÁŇ a Oskar ZAKIYANOV, et al. *Akutní stavy ve vnitřním lékařství*. - vydání. Maxdorf, 2018. ISBN 9788073455507.
- HAMPTON, John R. *EKG stručně, jasně, přehledně*. 6. vydání. Grada, 2005. 149 s. ISBN 80-247-0960-0.
- NEUŽIL, Petr, et al. Úloha kardioverze v léčbě fibrilace síní. *Kardiologická revue* [online]. 2002, vol. 2, s. 109-113, dostupné také z <http://www.kardiologickarevue.cz/pdf/kr_02_02_09.pdf>. ISSN 1801-8653.
- HAMAN, Petr. *Výukový web EKG : Základy EKG* [online]. [cit. 2010-11-01]. <<http://www.ekg.kvalitne.cz/tvorba.htm#Fibrilace%20s%C3%ADn%C3%AD>>.
- HOLAJ, Robert. Kardiologický kroužek. III. interní klinika VFN a 1. LF UK v Praze, 2009.
- VILIKUS, Zdeněk. Interpretace EKG v klidu a při zátěži. Ústav tělovýchovného lékařství 1. LF UK a VFN; 2010.
- ČEŠKA, Richard, et al. *Interna*. 2. vydání. Praha : Triton, 2015. 897 s. s. 98-102. ISBN 978-80-7387-895-5.