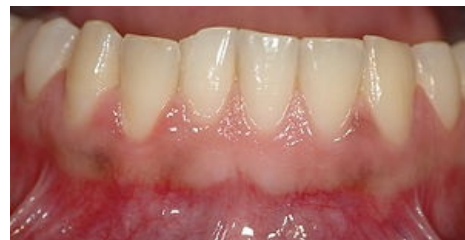

# Gingiva

*Gingiva* neboli **dáseň** je měkká mukózní tkáň pokrývající alveolární kost.

## Makroskopická anatomie gingivy

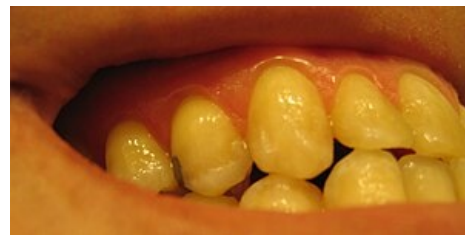Krajní část gingivy probíhá obloukovitě 0,5–2 mm koronárně od cementosklovinné hranice, dále přechází vestibulárně ve sliznici vystýlající dutinu ústní. Přechod připojené gingivy a sliznice se nazývá mukogingivální linie, není patrná pouze na přechodu gingivy a sliznice patrové. Fyziologicky je světle růžová.



Zdravá gingiva

## Marginální (volná) gingiva

Je krajní část gingivy o výšce 0,8–2,5 mm lemující zub kolem dokola. Asi u poloviny populace je naznačen přechod připojené gingivy a volné gingivy mělkou paramarginální rýhou. Marginální gingiva utváří stěnu gingiválního sulcu a je fixována gingiválními vazy. Někdy na jejím povrchu nacházíme drobné *dolíčkování* (*stippling*).



Stippling

## Připojená gingiva

Kontinuálně přechází z marginální části, někdy na přechodu volné a připojené gingivy nacházíme jemnou paramarginální rýhu. Je široká 1–9 mm a pevně fixována k periostu alveolární kosti, není tedy pohyblivá vůči podkladu, a dále přechází do volné alveolární sliznice. Tento přechod je demarkován mukogingivální juncí (linií). Podobně jako u volné gingivy nacházíme mnohdy *stippling*.

## Interdentální gingiva (mezizubní papila)

Tato část zaujímá prostor mezi dvěma zuby pod bodem kontaktu. Vybíhá ve dva cípy – vestibulární a orální propojené sedlovitou prohlubní „col“ v mezizubním prostoru. Tato část neobsahuje keratinizovaný epitel. Zbylá připojená gingiva je keratinizovaná.

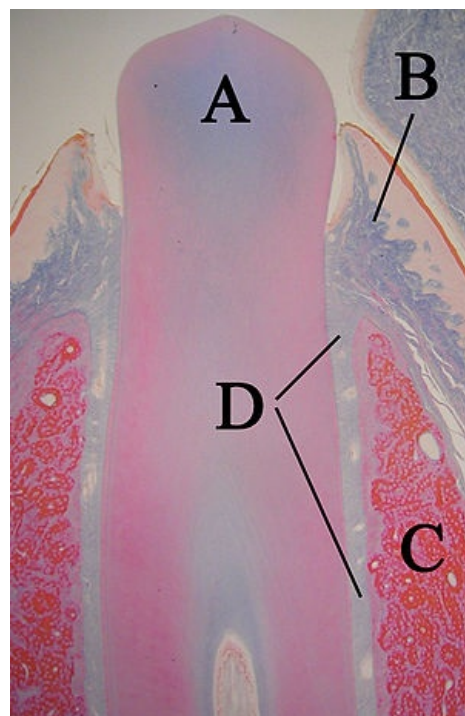
## Mikroskopická stavba gingivy

### Epitel

**Orální epitel** je keratinizovaný, vícevrstevný. Ze spodních vrstev do něj vybíhá vazivo. Doba obměny epitelu je 10–12 dní.

- Vrstvy:
  - Stratum basale
  - Stratum spinosum
  - Stratum granulosum
  - Stratum corneum

Je možné selektivně obarvit nekeratinizovaný **spojovací epitel** a **mukózu Lugolovým roztokem** (barví glykogen), čehož se využívá v diagnostice.



Histologický preparát erupujícího zubu s gingivou

- A. Zub
- B. Junkční epitel
- C. Alveolární kost
- D. Periodoncium

**Spojovací epitel** připojuje dáseň k zubu od cementosklovinné hranice ke dni gingiválního sulku.

- Množství epitelu má koronárně 150  $\mu\text{m}$ . V celém rozsahu ho tvoří 2 vrstvy:
  - Stratum basale (apikálně): 1–3 řady buněk
  - Stratum suprabasale: 15–18 řad buněk
- Doba obměny je 6 dní, tedy velmi dobrý regenerační potenciál.
- Je zde množství desmosomů, leukocytů, lymfocytů, makrofágů (vycetovávají z vazivové tkáně).

### Vazivová tkáň

- jedná se o vazivová vlákna (hlavně kolagenní), glykoproteiny, proteoglykany, cévy.
- 65 % tvoří fibroblasty – syntetizují kolagen.
- Buňky imunitního systému – granulocyty, monocyty, lymfocyty.
- Plexus gingivalis – cévní zásobenění.

## Zdravá gingiva

### Barva

Světle růžová, rasové rozdíly jsou drobné. Zánětlivě změněná gingiva je červená. Někdy může být zbarvena pigmentacemi – amalgámová tetováž, otravy těžkými kovy, užívání některých léků (Cis-platina). Bílá může být známkou anémie. Tmavá pigmentace se nachází například u Addisonovy choroby.

### Tvar

Arkádovité vyklenutí u každého zubu, vybíhající do interdentálních papil. Zbytnělá gingiva se nachází u zánětů (parodontitis, gingivitis, papilitis), nebo může být hyperplastická jako vedlejší účinek některých léků (blokátory vápníkových kanálů, hydatoináty, cyklosporin A...).

### Povrch

Konzistentní, neporučený, někdy s jemným doličkováním.

## Odkazy

### Související články

- Anatomie parodontu
- Onemocnění parodontu
- Parodontologie – základy

### Použitá literatura

- HELWIG, Elmar a Joachim KLIMEK, et al. *Záchovná stomatologie a parodontologie*. 1. vydání. Praha : Grada Publishing, a.s, 1999. 0 s. ISBN 80-247-0311-4.
- Wikipedia: The Free Encyclopedia. *Gingiva* [online]. [cit. 2011-04-13]. <<https://en.wikipedia.org/wiki/Gingiva>>.