

Glandula parotis

Glandula parotis nazývaná také **příušní žláza** je největší slinná žláza.

Anatomie a histologie

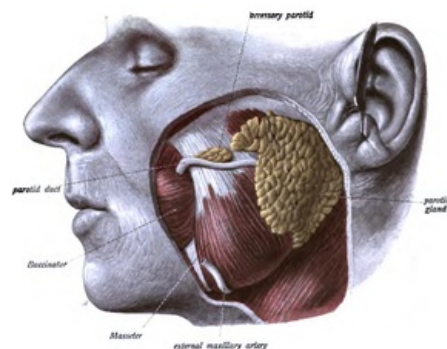
Čistě serózní tuboalveolární rozvětvená žláza, která je uložena na vnější straně *m. masseter*, kraniálně zasahuje až na *arcus zygomaticus*, dozadu k ušnímu boltci a přechází až k *proc. styloideus*. Kaudálně jde na krk před *m. sternocleidomastoideus* a zadní bříško *m. digastricus*. Přichází k ní *n. facialis* (VII. hlavový nerv), který se v ní větví a vytváří *plexus parotideus*.

Vnější plochu žlázy spolu s *m. masseter* pokrývá povrchový list *fascia parotideomasseterica*. Hluboký list této fascie se podílí na oddělení žlázy od *m. pterygoideus medialis* a od všech okolních svalů. *Tractus angularis* odděluje žlázu od *trigonum submandibulare*.

Vývod příušní žlázy (*ductus parotideus*, *Stensenův vývod*), dlouhý 5–6 cm, přechází přes přední okraj *m. masseter* a ústí do ústní dutiny ve výšce druhé horní stoličky.

Žláza vytváří asi jednu třetinu celkového množství slin, sekret je relativně bohatý na amylázu.

Obsahuje serózní alveoly, plazmatické buňky, myoepitelové buňky. Nacházíme tu vsunuté, žíhané i interlobulární vývody. Pro glandulu parotis je typické, že obsahuje mnoho tukových buněk.



Lokalizace příušní žlázy.

Cévní a nervové zásobení

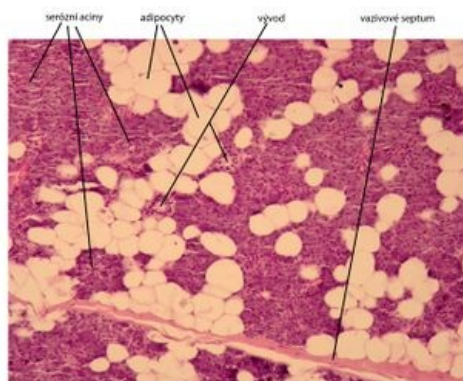
Arterie pro žlázu jsou *a. temporalis superficialis*, *a. maxillaris*, *a. auricularis posterior* a *a. transversa faciei*.

Žíly přicházejí z *vv. parotideae*.

Nodi parotidei vedou lymfu do povrchových a hlubokých krčních uzlin.

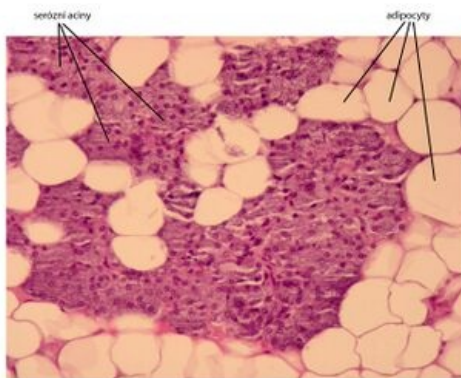
Sympatická vlákna přicházejí podél tepen, **parasympatická** vlákna jdou cestou tzv. Jacobsonové anastomózy.

Histologické snímky



Příušní žláza (glandula parotis) - barveno H&E

Příušní žláza.



Žláza příušní (glandula parotis) - barveno H&E

Detail příušní žlázy.

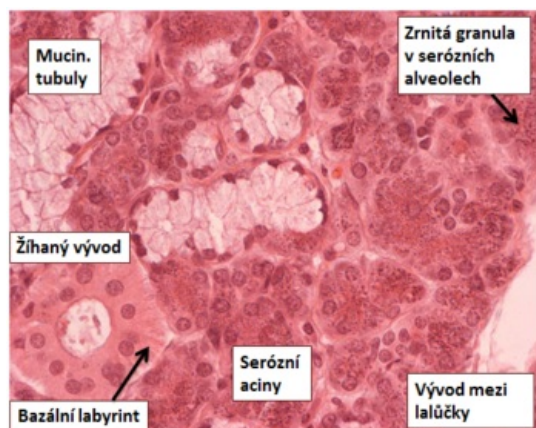Odkazy

Související články

- Slinné žlázy
- Inervace slinných žláz
- Glandula parotis (SFLT)
- Glandula parotis (obrázek)

Použitá literatura

- MARTÍNEK, J. a Z. VACEK. *Histologický atlas*. 1. vydání. Grada, 2008. ISBN 978-80-247-2393-8.
- KONRÁDOVÁ, V. , J. UHLÍK a L. VAJNER. *Funkční histologie*. 2. vydání. H&H, 2000. ISBN 80-86022-80-3.



Popsaný snímek.