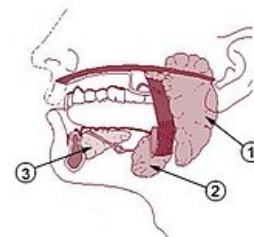


# Glandula submandibularis

**Glandula submandibularis** je seromucinózní žláza s převahou serózní složky. Je uložena v trigonum submandibulare. V některých případech přesahuje přední a zadní okraj trigonum submandibulare. Někdy zasahuje i do trigonum sublinguale a může se spojit s glandula sublingualis.

**Ductus submandibularis** kříží n. lingualis při zatočení na kraniální stranu m. mylohyoideus a pokračuje podél vnitřní strany glandula sublingualis. Ústí v *caruncula sublingualis* spolu s ductus sublingualis major.



Velké slinné žlázy. Popis: 1 – glandula parotis, 2 – **glandula submandibularis**, 3 – glandula sublingualis.

## Histologie

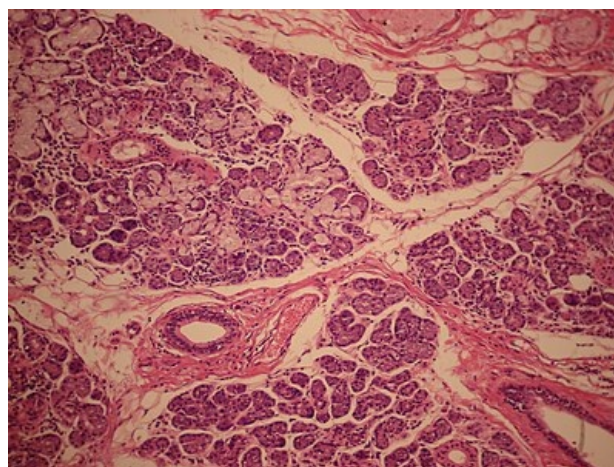
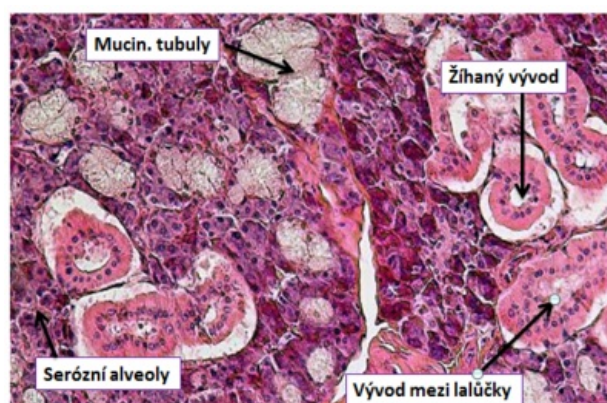
Glandula submandibularis je smíšená seromucinózní žláza s **převahou serózní složky**. Obsahuje serózní alveoly se vsunutými a žíhanými vývody, v menším množství i mucinózní tubuly, na které nasedají skupiny serózních buněk, které připomínají pŕlměsíčky (**Gianuzziho lunula**).

## Cévy a nervy

Větve pro tepenné zásobení jdou z **a. facialis** a **a. lingualis**. Žíly se sbíhají do **v. facialis** a **v. lingualis**. Lymfatická drenáž této oblasti vede do **nodi lymphatici submandibulares** a z nich do hlubokých krčních uzlin.

*Sympatické vlákna* přicházejí spolu s tepny, *parasympatické* vycházejí z n. facialis (n. intermedius) jako **chorda tympani** a z n. lingualis do ganglion submandibulare a odtud **rr. glandulares**. Senzitivní větve pocházejí z n. lingualis.

## Histologická galerie



Histologický popis

Mikroskopický obraz glandula submandibularis: velké dukty jsou obklopeny vazivem, mucinózní buňky jsou světlejší, kdežto serózní jsou vysoce bazofilní.

## Odkazy

### Súvisiace články

- Trigonum submandibulare
- Nervus facialis
- Inervace slinných žláz
- Slinné žlázy
- Glandula parotis
- Glandula sublingualis

### Externí odkazy

- Článek o žlázách ([http://www.med.muni.cz/histology/MedAtlas\\_2/MA\\_txt3-1-5-2.htm](http://www.med.muni.cz/histology/MedAtlas_2/MA_txt3-1-5-2.htm)) na stránkách Masarykovy univerzity

## Použitá literatura

- ČIHÁK, Radomír a Miloš GRIM. *Anatomie*. 2. upr. a dopl vydání. Praha : Grada Publishing, 2002. 470 s. sv. 2. ISBN 80-247-0143-X.