

Guyonův kanál

Guyonův kanál (*canalis ulnaris*) nalezneme na ulnární straně ruky distálně od *canalis carpi*.

Ohraničení:

- **proximálně:** *hiatus proximalis* (otvor v *lig. carpi palmare*, přibližně v úrovni proximálního okraje *os pisiforme*, kterým prochází *n. et vasa ulnaria* zpod povrchové fascie předloktí do podkoží). Povrchový okraj otvoru je zesílen v tzv. *crus superficiale*, hlubší okraj ohraničuje *crus profundum*;
- **distálně:** *hiatus distalis* (pod vazivovým obloučkem spojujícím začátek *m. flexor digiti minimi* na *hamulus ossis hamati* se začátkem *m. abductor digiti minimi* na *os pisiforme*), v tomto otvoru se zanořují *r. profundus n. ulnaris* a *rr. profundus vasorum ulnarium* do hloubky, zatímco *r. superficialis n. ulnaris* a *rr. superficiales vasorum ulnarium* běží přes tento oblouček dále distálně ke IV. a V. prstu;
- **ulnárně:** *os pisiforme*, dále distálně i začátky hypotenarových svalů;
- **radiálně:** *hamulus ossis hamati*;
- **dno:** *retinaculum musculorum flexorum* (odděluje Guyonův kanál od karpálního tunelu), *lig. pisohamatum et pisometacarpale*;
- **strop:** podkožní vazivo, dále distálně *m. palmaris brevis*.

Obsah:

- ***n. ulnaris et vasa ulnaria*** (běží tedy Guyonovým kanálem nad *lig. carpi transversum* – mimo karpální kanál).

Odkazy

Související články

- Topografická anatomie ruky a prstů: foveola radialis, canalis carpi, Guiotův prostor, Kanavelův prostor
- Syndroma canalis Guyoni

Externí odkazy

- HOLEK, Martin. *Topografie horní a dolní končetiny : Multimediální podpora výuky klinických a zdravotnických oborů* [online]. Portál 3. lékařské fakulty UK [online], ©2010. Poslední revize 23.11.2011, [cit. 26.11.2011]. ISSN 1804-3143. <<http://portal.lf3.cuni.cz/clanky.php?aid=49>>.

Zdroj

- PASTOR, Jan. *Langenbeck's medical web page* [online]. [cit. 17.04.2010]. <<http://langenbeck.webs.com>>.

canalis ulnaris

Guyonův kanál

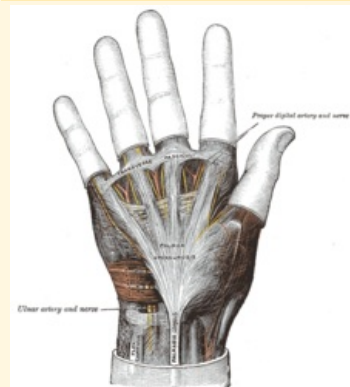


Schéma Guyonova kanálu

Ohraničení mediálně os pisiforme

Ohraničení laterálně hamulus ossis hamati

Ohraničení dorzálně podkožní vazivo

Ohraničení ventrálně retinaculum musculorum flexorum

Ohraničení proximálně hiatus proximalis

Ohraničení distálně hiatus distalis

Obsah n. ulnaris et vasa ulnaria