

Symptom

Hemoroidy jsou často **asymptomatické**. Ve většině případů jsou postiženy vnitřní pleteně, občas v kombinaci se zevními. Samostatné **zevní hemoroidy** jsou velmi vzácné, na rozdíl od vnitřních hemoroidů **nekrvácí**, mohou ale trvale dráždit a zvlhčovat okolí anu nebo přejít v akutní trombózu se zánětem. Vytvoří se velice **bolestivý modrofialový perianální uzel** (velikost menší třešně), který se léčí incizí a vypuštěním trombu.

Nejběžnějším projevem **vnitřních** hemoroidů je **přítomnost jasně červené krve** na povrchu stolice a toaletním papíru, nebo odkapávání krve z konečníku po vyprázdnění. Obvykle bez bolesti. Následně může docházet k **vyhřeznutí sliznice**. Podle stupně postižení je vytvořena klasifikace.

Klasifikace vnitřních hemoroidů

Stupeň	Symptomy	Prolaps
I.	krvácení	-
II.	krvácení, prolaps, dyskomfort	výhřez při defekaci, spontánně se reponuje
III.	krvácení, prolaps, dyskomfort, špinění, pruritus	výhřez při defekaci, manuálně se reponuje
IV.a	krvácení, prolaps, bolest, trombóza, špinění, nekrózy, ulcerace	výhřez trvalý, reponovat nelze, inkarcovaný prolaps s trombózou
IV.b	prolaps, bolesti, špinění, známky inkontinence	fixovaný fibrotizovaný prolaps

Diagnostika

- **Anamnéza** odhalí krvácení, tlak či bolestivost při stolici, známky anémie.
- **Fyzikální vyšetření** se provádí buď v poloze **na levém boku** (*Simsova poloha*), **na všech čtyřech** (*genupektorální poloha*) nebo **na zádech** (*gynekologická-lithotomická poloha*).

Pohledem odhalíme až **III.** či **IV.** stupeň, výhřezy, inkarcerace, zánět, fissury, perineální dermatitidy.

Per rectum při **I.** a **II.** stupni je nález negativní, při zánětu (pokud bolest či tonus sfinkteru dovolí) hmatatelné uzly v predilekčních lokalizacích (viz odstavec Anatomie).

- **Anoskopicky** lze detekovat již **I.** a **II.** stadium.
- **Rektoskopie, sigmoideoskopie, koloskopie** se provádí pro vyloučení jiného zdroje krvácení především kolorektálního karcinomu.

Léčba

Při léčbě hemoroidů jde především o **zmírnění jejich nepříjemných symptomů**. Využívá se **kombinace lokálního zákroku s farmakoterapií**.

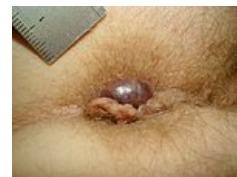- Důležitá jsou **režimová dietní opatření** pro **ovlivnění konzistence stolice** – úprava stravy, zvýšení příjmu vlákniny, dostatečná hydratace a pohyb.
- **Péče o konečník** – sedací koupele (hypermangan, odvar z dubové kůry), masti, krémy. Mají buď adstringentní (stahující, svíravé), či lokálně anestetické účinky proti bolesti a svědění. (Dobexil, Faktu, Mastu S, Preparation H, Procto-glyvenol).
- **Medikamentózní léčba** – venotonika (při akutních i chronických potížích).
- **Lokální léčba** – **ligace** (Barranova elastická ligatura – nejefektivnější), **injekční sklerotizace, infračervená koagulace, kryoterapie, laserová terapie, radiofrekvenční termoterapie**.
- **Chirurgická léčba** – **hemoroidektomie** (podvaz hemoroidálních cév, a odstranění uzlů), **opichová ligatura, operace dle Milligana-Morgana, submukózní hemoroidektomie dle Parkse, operace dle Fergusona, Staplerová hemoroidopexie** (Longova metoda), **Liga Sure, DG-HAL** (Doppler-guided hemorrhoidal arterial ligation) – **RAR** (Recto Anal Repair). Léčba směřuje k **miniinvasivním zákrokům** s krátkodobou rekonvalescencí.

Léčba hemoroidů závisí na stupni postižení. U **I. stupně** se doporučuje **konzervativní přístup**, bývá zdoluhavý, ale je bezpečný a dobře snášený pacienty s dostatečnou účinností. U **II.** a hlavně **III. a IV. stupně** je většinou nutné **radikální chirurgické řešení**. V různé míře dohází k opakovaným recidivám.

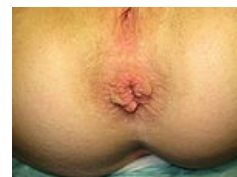Odkazy

Související články

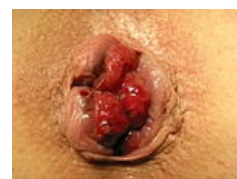- Rectum



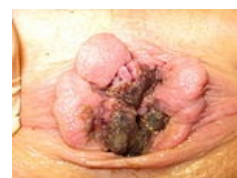Perianální trombóza zevních hemoroidů



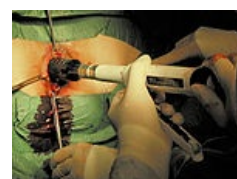II. stupeň vnitřních hemoroidů



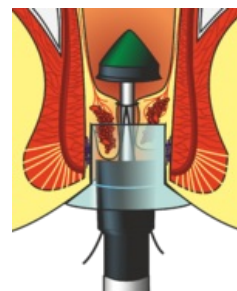
III. stupeň vnitřních hemoroidů



IV. stupeň vnitřních hemoroidů, nekrózy a trombózy



Longova metoda – použitý stapleru



Detail užití stapleru

- Per rectum vyšetření
- Koloskopické vyšetření
- Longova metoda
- Venofarmaka
- Kolorektální karcinom/diagnostika
- Sideropenická anémie
- Poruchy žilního oběhu/Repetitorium
- Trombus
- Krvácení z GIT

Externí odkazy

- Hemorrhoids.org (<http://www.hemorrhoids.org/>)

Zdroj

- KLENER, Pavel. *Vnitřní lékařství*. 4. vydání. Praha : Galén : Karolinum, c2011. ISBN 978-80-246-1986-6.
- VLČEK, Petr, et al. Co nového v léčbě hemoroidů?. *Med. Pro Praxi*. 2010, roč. 7, vol. 1, s. 9-13, ISSN 1803-5310.