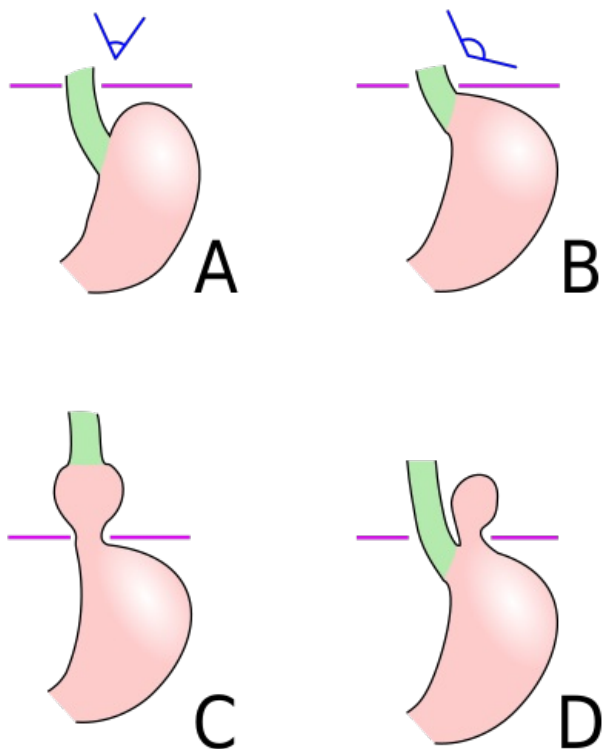


# Hiátová hernie

**Hiátová hernie** je přesun kardie nebo i části žaludku z peritoneální dutiny do mediastina **ezofageálním hiatem**. Kýlní branku tvoří *hiatus oesophageus* bránice a do mediastina se dostává gastroezofageální junkce (skluzná hernie – *par glissement*), žaludeční fundus (paraefezofageální hernie), nebo se do mediastina dostává fundus i s gastroezofageální junkcí při zachovalém Hisově úhlu (smíšená hernie). Extrémním případem je dislokace celého žaludku do mediastina, tzv. *upside-down stomach*, kdy kardie a pylorus zůstávají v dutině břišní, žaludek (a jiné nitrobřišní orgány) se mohou dislokovat do mediastina nebo pleurální dutiny i při těžkých úrazech. Jde o **nepravé kýly** (výhřezy), jejichž brankou je traumatická ruptura bránice.



Typy hiátové hernie:

1. anatomické postavení,
2. prestádium hernie,
3. skluzná hernie,
4. paraefezofageální

protonové pumpy (omeprazol, např. Helicid®) nebo H<sub>2</sub>-blokátory (ranitidin, např. Ranital®, Ranisan®; famotidin, např. Quamatel®) u gastroezofageálního refluxu (skluzná kýla).

**Chirurgická léčba** je indikována u každé paraefezofageální kýly a u konzervativně nezvládnutelného refluxu, zahrnuje repozici žaludku, resekci nebo ponechání kýlního vaku, uzavěr kýlní branky (hiatorafie), event. fixace fundu k bránici (fundopexie – může být použito i k uzavěru defektu) a fixace přední žaludeční stěny ke stěně břišní (gastropexie), u gastroezofageálního refluxu je indikována fundoplikace dle Nissen-Rossettiho.

## Rozdělení

- **Skluzná** – nejčastější, nepravá kýla – není kýlní vak, Hisův úhel chybí, hlavní komplikací je gastroezofageální reflux.
- **Paraefezofageální** – vzácná, kýlní vak je vytvořen, gastroezofageální junkce zůstává v peritoneální dutině, Hisův úhel je zachován, komplikacemi jsou venostáza s krvácením, zvrhovatění, nekróza s perforací stěny při strangulaci, obstrukce s poruchou pasáže, útlak nitrohruďných struktur (srdce, plíce).
- **Smíšená** – kombinace předchozích typů.

## Klinické příznaky

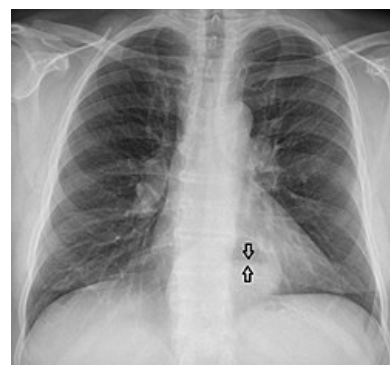
Klinicky se projevují 🟡 obtíže při polykání, 🟡 tlak za sternem, 🟡 bolest v epigastriu (při strangulaci), 🟡 zvracení (při poruchách pasáže), 🟡 pyróza při gastroezofageálním refluxu u skluzné nebo smíšené hernie a chronická anemizace při krvácení.

## Diagnostika

Diagnóza se provádí pomocí RTG (polykání kontrastní látky – určí typ kýly), RTG hrudníku (žaludeční bublina v mediastinu), endoskopie (průkaz ezofagitidy – gastroezofageální reflux, jinak indikována pH-metrie).

## Léčba

**Konzervativní léčba** spočívá v podávání inhibitorů



Hiátová hernie na RTG snímku

## Odkazy

### Zdroj

- PASTOR, Jan. *Langenbeck's medical web page* [online]. [cit. 03.10.2009]. <<http://langenbeck.webs.com>>.