

# Histiocytózy

**Histiocytózy** jsou heterogenní skupinou onemocnění, charakterizovanou **nádorovou proliferací histiocyტů**. Histiocyty jsou makrofágy vyskytující se ve stromatu lymfatických uzlin, jsou součástí retikuloendotelového (neboli monocyto-makrofágového) systému. Vznikají vcestováním monocytů (mononukleárních buněk) do tkání.

Tato onemocnění se někdy řadí k lymfomům. Pokud dojde k proliferaci jejich prekurzorů v kostní dřeni, vzniká **monocytární leukémie**. Pokud dojde k proliferaci nezralých histiocyტů ve tkáních, vzniká **histiocytární medulární retikulóza**. Proliferace vyzrálých histiocyტů se souhrnně nazývá **histiocytóza z Langerhansových buněk** (dříve *histiocytóza X*).<sup>[1]</sup> Pro dětský věk jsou typické **histiocytózy z Langerhansových buněk** (z dendritických buněk) a **hemofagující lymfohistiocytózy** (z makrofágů).<sup>[2]</sup>

## Klasifikace histiocytóz

### Klasifikace histiocytárních chorob dle WHO klasifikace krevního chorob (2001)

- Histiocytární sarkom,
- histiocytóza z Langerhansových buněk (LCH),
- sarkom z Langerhansových buněk,
- tumor z interdigitujících dendritických buněk,
- sarkom z folikulárních dendritických buněk.<sup>[3]</sup>

### Klasifikace histiocytárních chorob dle International Histiocyte Society

- I. třída – histiocytóza z Langerhansových buněk,
- II. třída – hemofagocytyující lymfohistiocytózy:
  - familiární erytrofagocytyující lymfohistiocytóza (FHLH),
  - hemofagocytyární lymfohistiocytóza,
  - s infekcí asociovaný hemofagocytyární syndrom,
- III. třída – maligní histiocytózy:
  - akutní monocytární leukemie,
  - pravý histiocytární lymfom.<sup>[3]</sup>

## Histiocytózy z Langerhansových buněk (LCH, histiocytosis X)

Jedná se o monoklonální proliferaci Langerhansových buněk – speciálních dendritických buněk kůže. Nejčastěji se vyskytuje mezi 1. a 3. rokem života. Nejedná se o maligní onemocnění v klasickém pojetí (jde o morfologicky zralé buňky, dochází ke spontánní regresi a chybí aneuploidie).<sup>[2]</sup>

### Epidemiologie a etiopatogeneze

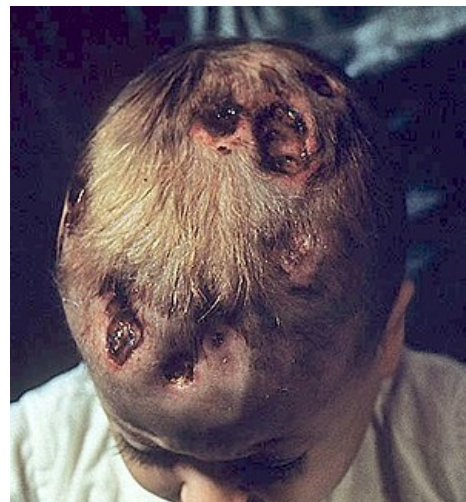Incidence je 0,4:100 000 dětí do 15 let. Chlapci bývají postiženi 2× častěji než dívky.<sup>[2]</sup> Původ je nejasný – zvažuje se virový původ, primární imunodefekt nebo maligní onemocnění. Normální Langerhansovy buňky se dále nedělí, zatímco při histiocytóze z Langerhansových buněk k buněčné proliferaci dochází. Tyto buňky dále migrují do dalších orgánů.

### Histopatologie

V lézích je typicky přítomen infiltrát patologických Langerhansových buněk, makrofágů, lymfocytů, eosinofilních granulocytů a obrovských buněk podobné osteoklastům. Všechny tyto buňky produkují cytokiny, které způsobují fibrózu a nekrózu tkání a resorpci kostí.<sup>[4]</sup> Elektronmikroskopicky lze prokázat přítomnost Bierbeckových granulí (nitrobuněčných částic tvaru tenisové rakety) nebo CD1a antigenu na buněčném povrchu.<sup>[2]</sup>

### Klinický obraz

- manifestace v jakémkoli věku,
- Nejčastější manifestace – **osteolytické kostní léze** (lebka, dlouhé kosti, pánev, žebra, páteř) – eozinofilní kostní granulom – a bolestivé zduření měkkých tkání,
- postižení kůže – seboroické, šupící se nebo xantomatózní papuly,
- hepatopatie s hepatomegalií → ikterus, hypoproteinemie, otoky, ascites,
- dysfunkce hematopoetického systému → anémie, leukocytopenie, trombocytopenie,
- postižení plic → kašel, dyspnoe,
- postižení mozku → diabetes insipidus<sup>[2][3]</sup>.



Dítě s lytickými defekty lebečních kostí u Handovy-Schüllerovy-Christianovy nemoci

## Klinické formy

- Nemoc Lettererova-Siweho (výskyt typicky do 2 let věku): diseminovaná multisystémová forma; horečka, kožní vyrážka, kostní léze, postižení kostní dřene (cytopenie), lymfadenopatie, hepatosplenomegalie, ikterus, intersticiální plicní změny s dušností a pneumotoraxem.<sup>[4]</sup>
- Nemoc Handova-Schüllerova-Christianova (typická pro věk 2-6 let): polyurie, exoftalmus, lytické defekty plochých kostí.
- Eozinofilní kostní granulom (dospělý věk)<sup>[3]</sup>.

## Staging

1. Lokalizované postižení (převažuje v dospělosti):
  - kosti – monostotické/polyostotické, kůže, plíce, mízní uzliny, CNS,
2. diseminované postižení (převažuje v dětství):
  - postiženy  $\geq 2$  orgány s/bez orgánové dysfunkce<sup>[2][3]</sup>.

## Diagnostika

- Histologický průkaz – mikroskopicky,
- imunohistologický průkaz CD1a antigenu na buněčném povrchu,
- elektronmikroskopický průkaz Bierbeckových granúl v cytoplazmě buněčné léze.<sup>[2]</sup>

## Histologický vývoj ložiska LCH v průběhu času

1. Proliferativní stadium (převažují Langerhansovy buňky),
2. granulomatózní stadium (pestrá cytologie),
3. xantomatózní stadium a tvorba jizev.<sup>[3]</sup>

## Léčba

- Při izolovaném postižení kosti exkochleace,
- při postižení více kostí léčba steroidy a vinblastinem,
- při víceorgánovém postižení kombinovaná léčba cytostatiky.<sup>[2]</sup>

## Prognóza

- Při postižení 1 orgánu je pravděpodobnost přežití 100 %,
- při multiorgánovém postižení je letalita 20 %.<sup>[2]</sup>

## Hemofagocytyující lymfohistiocytózy

Jedná se o reaktivní, často fatálně probíhající histiocytózy, typicky se objevuje u kojenců. Na podkladě imunodefektu dochází k výstřední neefektivní imunitní odpovědi s aktivací lymfocytů a makrofágů a hemofagocytózou. Tento imunodefekt může být podmíněn geneticky (familiární hemofagocytyující lymfohistiocytóza) nebo sekundárně při získaném imunodeficitu.<sup>[2]</sup>

Lymfohistiocytóza se může vyskytnout u **mladých pacientů** s Crohnovou chorobou, kteří jsou léčeni azathioprinem. Destrukce tkání je vyvolána virovou infekcí (nejčastěji EB virem), která spustí excesivní aktivaci imunitního systému. Onemocnění pak připomíná **infekční mononukleózu** – vyskytuje se horečka, splenomegalie a jaterní léze. V krevním obraze je nápadná **pancytopenie**. Většina pacientů umírá na multiorgánové selhání.<sup>[5]</sup>

## Familiární hemofagocytyující lymfohistiocytóza (FHLH)

- Synonymum: *morbus Farquhar*.

## Epidemiologie a etiopatogeneze

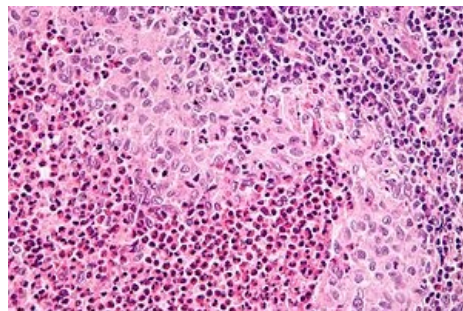
Incidence je 1:50 000. Chlapci i dívky jsou postiženi rovnoměrně.<sup>[2]</sup> Nejméně 3 rozdílné genové defekty způsobí neefektivní imunitní odpověď s velkým vyplavováním zánětlivých cytokinů a nekontrolovanou aktivaci histiocytů.

## Histopatologie

Charakteristická je difúzní infiltrace jater, sleziny, mízních uzlin, kostní dřene a mozku lymfocyty. Histiocyty jsou benigní a aktivně fagocytyují erytrocyty („hemofagocytyují“), jaderné buňky a trombocyty.<sup>[2]</sup>

## Klinický obraz

- Horečka, hepatosplenomegalie a pancytopenie,
- zduření místních uzlin, ikterus, otoky, exantém,



Mikroskopický obraz histiocytózy z Langerhansových buněk

- neurologické symptomy – záchvaty křečí a obrny mozkových nervů,
- progredující neutropenie → těžké bakteriální či plísňové infekce až s fatálním průběhem<sup>[2]</sup>.

## Diagnostika

- Pancytopenie,
- hypertriglyceridemie, zvýšená aktivita sérových aminotransferáz, snížený fibrinogen, zvýšený feritin, jen mírná elevace CRP,
- snížená aktivita NK buněk, pro- a protizánětlivé cytokiny v plazmě,
- kostní dřeň: lymfohistiocytární infiltrace, hemofagocytóza,
- likvor: mírná pleocytóza, zvýšená bílkovina,
- MRI mozku: atrofie mozku a ložiska demyelinizace.<sup>[2]</sup>

## Léčba

- Steroidy a etoposid, event. cyklosporin A a antitymocytní globulin (ATG),
- při poškození mozku intratékální léčba metotrexátem,
- vyléčení je možné pouze transplantací kostní dřeně<sup>[2]</sup>.

## Prognóza

- Neléčené onemocnění je smrtelné,
- při transplantaci kostní dřeně je šance na vyléčení 50–70 %.<sup>[2]</sup>

## Historické okénko

Termín „histiocytóza X“ byl poprvé použitý Lichtensteinem v roce 1953. Tento název vznikl díky nejasné etiologii a rozpakům, zdali toto onemocnění řadit k nádorovým či infekčním onemocněním, nebo k lipidovým tezaurismózám. Původní název histiocytóza X byl později změněn na termín histiocytóza z Langerhansových buněk (Langerhans cell histiocytosis – LCH). Tato nemoc je řazena WHO klasifikací krevních chorob do skupiny maligních histiocytárních chorob.<sup>[3]</sup>

## Odkazy

### Související články

- Buněčná imunita
- Dendritické buňky a jejich význam (včetně klinického využití)
- Imunodeficientní stavy
- Imunodeficitní stavy v buněčné imunitě

## Reference

1. KLENER, Pavel, et al. *Vnitřní lékařství*. 3. vydání. Praha : Galén, 2006. s. 489. ISBN 80-7262-430-X.
2. MUNTAU, Ania Carolina. *Pediatric*. 4. vydání. Praha : Grada, 2009. s. 273-274. ISBN 978-80-247-2525-3.
3. ADAM, Z, J VANÍČEK a P ŠLAMPÁ, et al. Histiocytóza z Langerhansových buněk u osob dospělého věku. *Vnitřní lékařství* [online]. 2006, roč. 4, vol. 52, s. 355-370, dostupné také z <[http://www.vnitrnilekarstvi.eu/pdf/vl\\_06\\_05\\_11.pdf](http://www.vnitrnilekarstvi.eu/pdf/vl_06_05_11.pdf)>. ISSN 1801-7592.
4. LEBL, J, J JANDA a P POHUNEK, et al. *Klinická pediatrie*. 1. vydání. Galén, 2012. 698 s. s. 579-580. ISBN 978-80-7262-772-1.
5. ROZSYPAL, Hanuš. *Základy infekčního lékařství*. 1. vydání. Praha : Karolinum, 2015. 566 s. ISBN 978-80-246-2932-2.