

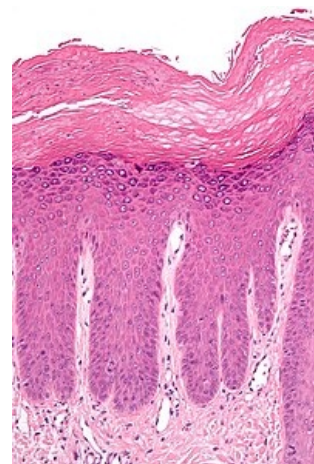
Hyperkeratóza



Hyperkeratóza je ztlustění *stratum korneum*, které je často spojené s přítomností abnormálního množství keratinu.^[1]

Hyperkeratózu lze dále rozlišovat:

- **Ortokeratóza** (neboli *ortokeratotická hyperkeratóza* či *ortohyperkeratóza*) je charakterizována normálním vyžráváním keratinocytů.
- **Parakeratóza** (nebo *parakeratotická hyperkeratóza*) je charakterizována patologickým vyžráváním keratinocytů, neboť jsou v jejich cytoplazmě ve stratum korneum přítomna buněčná jádra.



Hyperkeratóza (nahore) a akantóza (níže) u lichen simplex chronicus

Odkazy

Související články

- Histopatologické změny v kůži

Reference

1. KUMAR VINAY, ABBAS ABUL K, FAUSTO NELSON, ROBBINS STANLEY L a COTRAN RAMZI S. *Robbins and Cotran Pathologic Basis of Disease*. 7th ed. Philadelphia: Elsevier Saunders, 2005, xv, 1525 p.

Použitá literatura

- ŠTORK, Jiří, et al. *Dermatovenerologie*. 1. vydání. Praha : Galén, Karolinum, 2008. 502 s. ISBN 978-80-7262-371-6.