

Hyperplázie děložní sliznice

Hyperplázie děložní sliznice, odborně **hyperplázie endometria**, je jedna z nejčastějších histologických diagnóz u žen v perimenopauze a postmenopauze.

Dochází ke zvětšení počtu žlázek endometria, které může a nemusí obsahovat určité atypie. Na základě histologického rozboru z provedené biopsie pak rozlišujeme hyperplázii typickou a atypickou, simplexní a komplexní. Dle typu pak usuzujeme na riziko maligního potenciálu hyperplázie.

Příčiny

Nejčastěji vzniká na podkladě exogenního či endogenního vlivu estrogenů.

Projevy

Objevují se abnormality děložního krvácení (intermenstruační krvácení, spotting, hypermenorrhea, oligomenorrhea aj.) v období perimenopauzálním a postmenopauzálním. Některé případy (zejména v období postmenopauzálním) bývají asymptomatické.

Terapie

Terapie závisí na histologickém nálezu. Medikamentózní terapie je indikována u benigních nálezů, eventuálně u žen ve fertilním věku. U nálezů s maligním potenciálem přistupujeme k chirurgické léčbě – hysterektomii.

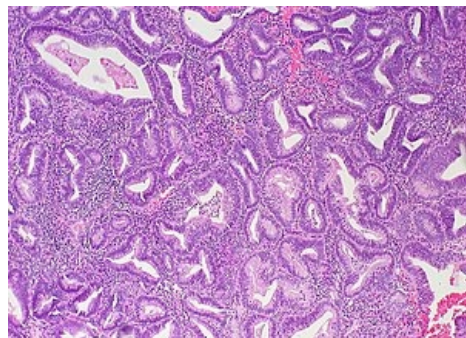
Odkazy

Související články

- Hyperplastické endometrium (preparát)

Zdroje

- CIBULA, D a L PETRUŽELKA. *Onkogynekologie – Kleibl, Z. Buněčný cyklus a apoptóza*. 1. vydání. Praha : Grada, 2009. 0 s. ISBN 978-80-247-2665-6.
- ROZTOČIL, Aleš a Pavel BARTOŠ, et al. *Moderní gynekologie*. 1. vydání. Praha : Grada, 2011. 508 s. ISBN 978-80-247-2832-2.
- KOLAŘÍK, Dušan a Michael HALAŠKA. *Repetitorium gynekologie*. 2. vydání. Praha : Maxdorf, 2011. 0 s. ISBN 978-80-7345-267-4.



Komplexní hyperplázie děložní sliznice