

Kategorie:Kardiologie

Pages in category "Kardiologie"

The following 200 pages are in this category, out of 340 total.

(previous page) (next page)

A

- Adamsův-Stokesův syndrom
- Akutní jaterní selhání
- Akutní končetinová ischemie
- Akutní koronární syndromy
- Amplatzův okluder
- Aneurysma
- Angina pectoris
- Angioinvasivní léčba tepenných uzávěrů a stenóz
- Antiagregancia
- Antiarytmika
- Antihypertenziva
- Antikoagulancia
- Aorta
- Aorta abdominalis
- Aorta thoracica
- Aortální regurgitace
- Aortální stenóza
- Aquaretika
- Arterioskleróza
- Arteriální hypertenze
- Arteriální katetr
- Arytmická bouře
- Arytmie (pediatrie)
- Arytmogenní kardiomyopatie
- Automatizované externí defibrilátory

B

- Batmotropie
- Beta-blokátory
- Bikuspidální aortální chlopeč
- Biochemická vyšetření u akutního infarktu myokardu
- Biochemické ukazatele akutního infarktu myokardu
- Biosignalsplux (2. LF UK)
- Blokáda levého Tawarova raménka
- Blokáda pravého Tawarova raménka
- Blokátory kalciového kanálu
- Blokátory receptorů pro angiotenzin II
- BMI
- Bradyarytmie
- Bradyarytmie a raménkové blokády
- Bradykardie
- Brugadaův syndrom
- Bypass

C

- Centrální cyanóza
- Centrální žilní tlak
- Centrálně působící alfa 2-mimetika
- Chirurgie perikardu
- Chlopenní vady
- Chronická ischemická choroba dolních končetin
- Chronotropie
- Cirkulační kolaps
- Coombsův šelest
- Cor pulmonale
- CTA koronárních tepen
- Cystická medionekróza
- Cévní náhrady

- Cévní zásobení srdce

D

- Defekt septa komor
- Defekt septa síní
- Defibrilace
- Defibrilace a kardioverze
- Dextrokardie
- Diagnostické užití ultrazvuku
- Diagnostické zobrazovací metody při vyšetření hrudníku
- Diastolický krevní tlak
- Diferenciální diagnostika bolestí na hrudi/PGS (VPL)
- Diferenciální diagnostika dušnosti/PGS (VPL)
- Diferenciální diagnostika otoků dolních končetin/PGS (VPL)
- Dilatační kardiomyopatie
- Dilatační kardiomyopatie (pediatrie)
- Disekce hrudní aorty
- Disociační šok (pediatrie)
- Distribuční šok (pediatrie)
- Distální diuretika
- Diuretika
- Diuretika proximálního tubulu
- Domácí monitoring krevního tlaku
- Doporučený postup vyšetření při podezření na akutní infarkt myokardu
- Dopplerovská echokardiografie
- Dresslerův syndrom
- Dromotropie
- Dušení
- Dušnost
- Dvourozměrná echokardiografie

E

- Ebsteinova anomálie
- Echokardiografie
- Eisenmengerův syndrom
- Portál:EKG
- EKG vyšetření
- Elektrická kardioverze
- Elektrofyziologické vyšetření
- Elektrokardiografie
- Elektrokardiografie (2. LF UK)
- Elektrokardiografie (2. LF UK)/Vyhodnocení
- Elektrostimulace
- Embolie
- End-diastolický objem
- Endokard
- Endokarditida
- Endokrinní hypertenze
- Endomyokardiální biopsie
- Epidemiologie a prevence KV onemocnění
- Epikard
- Ergometrie
- Extrakorporální membránová oxygenace
- Extrasystola

F

- Fallotova tetralogie
- Fibrilace komor
- Fibrilace síní
- Fibrinolytika
- Fibráty
- Flutter síní
- Foramen ovale patens
- Foramen ovale pervium
- Funkční vyšetření kardiorepiračního systému
- Funkční vyšetření srdce
- Fyziologie a patofyziologie šoku (pediatrie)

H

- Hemodynamická měření (pediatrie)
- Heparin

- nepečení
- Holterovské monitorování
- Hyperkalcémie
- Hypertenze (pediatrie)
- Hypertenzní krize
- Hypertrofická kardiomyopatie
- Hypertrofická kardiomyopatie/diagnostika
- Hypertrofická kardiomyopatie/léčba
- Hypolipidemická léčba
- Hypolipidemika
- Hypoplastické levé srdce
- Hypotenze
- Hypovolemický šok (pediatrie)

I

- Implantabilní kardioverter-defibrilátor
- Index kotníkových tlaků
- Infarkt
- Infarkt myokardu
- Infarkt myokardu (patologie)
- Infekční endokarditida
- Infekční endokarditida (pediatrie)
- Inhibitory angiotenzin konvertujícího enzymu
- Inhibitory PCSK9
- Inotropie
- Intraaortální balonková kontrapulzace
- Invazivní monitoring tlaku krve (pediatrie)
- Iontoměniče
- Ischemická choroba srdeční
- Ischemické změny na elektrokardiogramu

J

- Jednorozměrná echokardiografie

K

- Kalium šetřící diuretika
- Kanylace periferní žíly
- Kardiogenní šok
- Kardiogenní šok (pediatrie)
- Portál:Kardiologie
- CHA2DS2-VASc score
- HAS-BLED skóre
- Wellsovo skóre
- Kardiomarkery (1.LF, NT)
- Kardiomegalie
- Kardiomyopatie
- Kardioplegie
- Kardiostimulace
- Kardiostimulátor
- Kardiotonika
- Kentův svazek
- Keshanská choroba
- Klasifikace šoku (pediatrie)
- Klinické známky šoku (pediatrie)
- Koarktace aorty
- Komorové extrasystoly
- Konstriktivní perikarditida
- Kontrakce srdečního svalu
- Kontrastní echokardiografie
- Koronární cirkulace
- Koronární průtok
- Koronární píštěl
- Koronární syndrom X
- Kreatinkináza/stanovení
- Krevní tlak

L

- Levostranná srdeční katetrizace
- Lownův-Ganongův-Levineův syndrom
- Lutembacherův syndrom
- Léčba chronického srdečního selhání

- Léčba ischemické choroby srdeční

M

- Maligní arytmie
- Maligní hypertenze
- Marfanův syndrom
- Maze
- Metoprolol
- Migrující tromboflebitida
- Mitrální insuficience
- Mitrální stenóza
- Monitorování krevního tlaku
- Myoglobin
- Myokard
- Myokarditida
- Myokarditida (pediatrie)
- Myxom
- Mízní cévy srdce
- Měření krevního tlaku

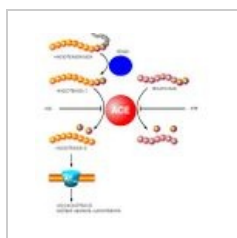
N

- Natriuretické peptidy
- Neinfekční endokarditida
- Neinvazivní monitoring krevního tlaku (pediatrie)
- Nestabilní angina pectoris

(previous page) (next page)

Media in category "Kardiologie"

The following 101 files are in this category, out of 101 total.



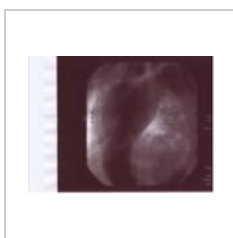
ACE-inhibitory.jpg
951 × 1,004; 129 KB



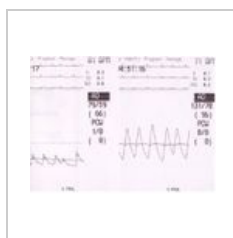
AIM - evoluce.png
800 × 175; 16 KB




Amplatzer.png
6,945 × 1,244; 677 KB



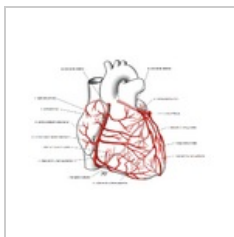
Aortografie disek...
700 × 522; 56 KB



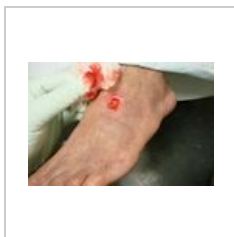Aortografie disek...
700 × 522; 72 KB



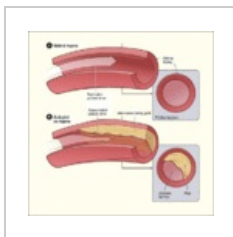
AP.png
1,000 × 561; 55 KB



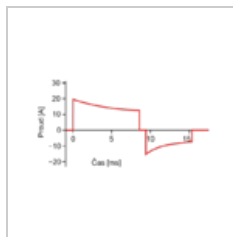
Arteriae coronari...
871 × 633; 284 KB



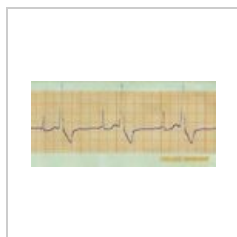
Arterial ulcer peri...
750 × 500; 51 KB




Atherosclerosis d...
450 × 451; 39 KB



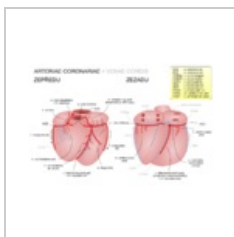
Bifazicka.png
650 × 360; 13 KB



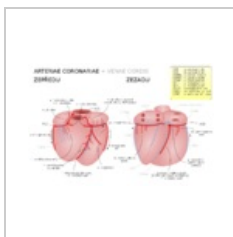
Bigeminie.jpg
800 × 365; 84 KB



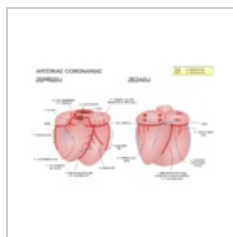
Brugada syndro...
800 × 473; 307 KB



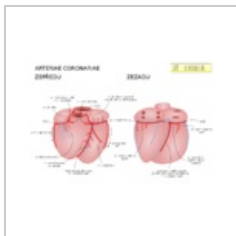
Cevy srdce aa vv...
1,080 × 720; 265 KB



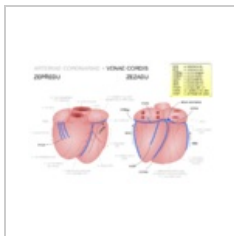
Cevy srdce aa vv...
1,080 × 720; 66 KB



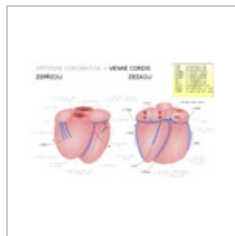
Cevy srdce aa.png
1,080 × 720; 211 KB



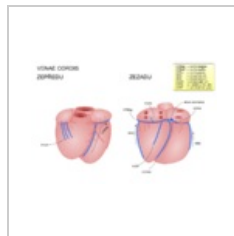
Cevy srdce aa.svg
1,080 × 720; 56 KB



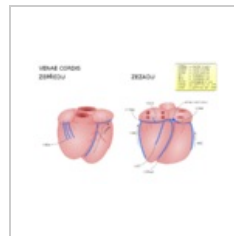
Cevy srdce vv aa...
1,080 × 720; 257 KB



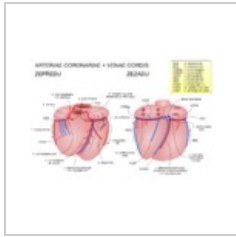
Cevy srdce vv aa...
1,080 × 720; 66 KB



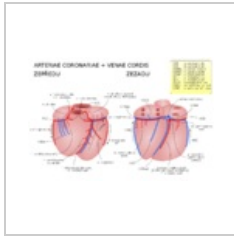
Cevy srdce vv.png
1,080 × 720; 179 KB



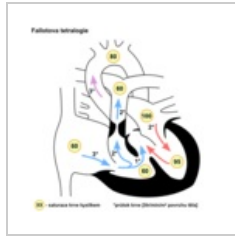
Cevy srdce vv.svg
1,080 × 720; 49 KB



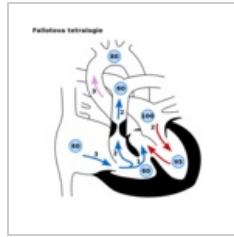
Cevy srdce.png
1,080 × 720; 270 KB



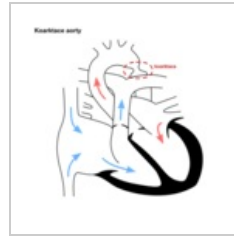
Cevy srdce.svg
1,080 × 720; 66 KB



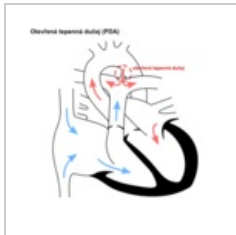Defekt fallot.png
600 × 600; 84 KB



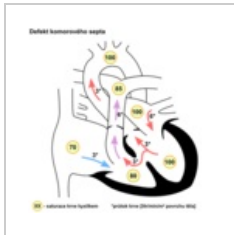
Defekt fallot.svg
600 × 600; 36 KB



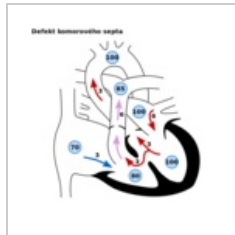
Defekt koarktační...
600 × 600; 59 KB



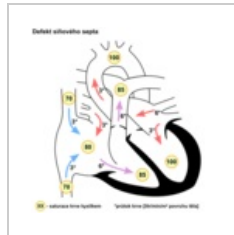
Defekt pda.png
600 × 600; 65 KB



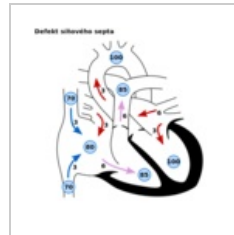
Defekt septum k...
600 × 600; 85 KB



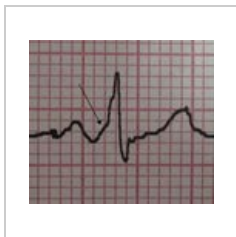
Defekt septum k...
600 × 600; 34 KB



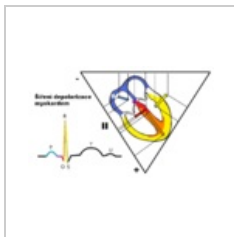
Defekt septum si...
600 × 600; 88 KB



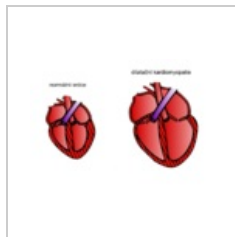
Defekt septum si...
600 × 600; 38 KB



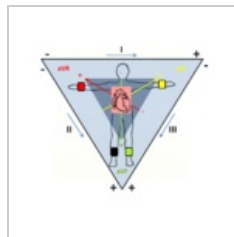
Delta vlny při WP...
681 × 600; 60 KB



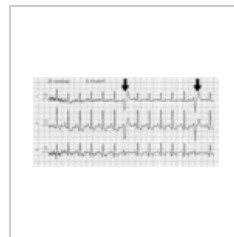
Depolarizace.png
1,715 × 1,025; 302 KB



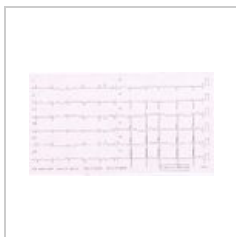Dilatační kardio...
905 × 615; 180 KB



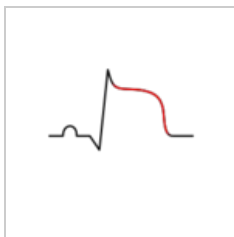
Einthoven.png
1,931 × 1,717; 1.26 MB



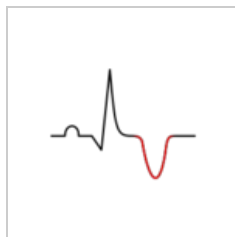
EKG - KES.png
617 × 299; 4 KB



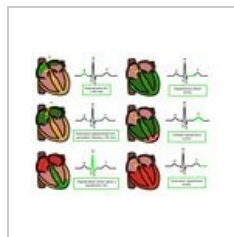
Ekg disekce aort...
975 × 542; 124 KB




EKG elevace ST.s...
200 × 150; 3 KB



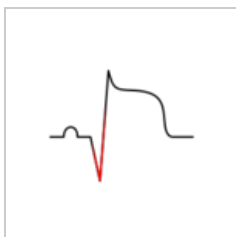
EKG inverze T.svg
200 × 150; 3 KB



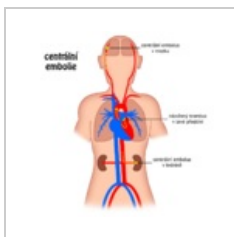
EKG křivka.jpeg
2,154 × 1,668; 548 KB



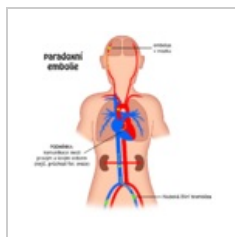
Ekg normal.jpg
807 × 585; 59 KB



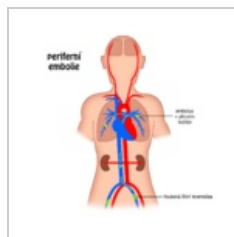
EKG pato Q.svg
200 × 150; 4 KB



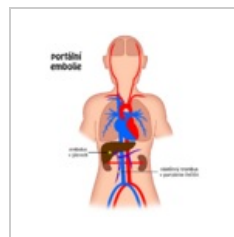
Embolie centrální...
1,024 × 1,024; 80 KB



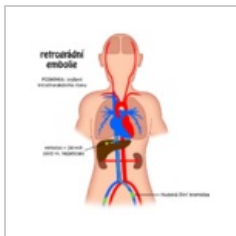
Embolie paradox...
1,024 × 1,024; 85 KB



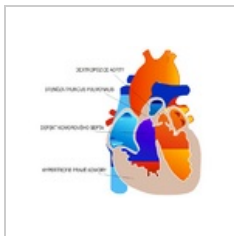
Embolie periferní...
1,024 × 1,024; 77 KB



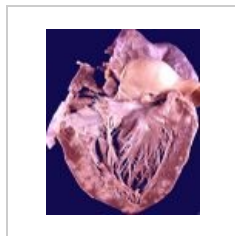
Embolie portální...
1,024 × 1,024; 79 KB



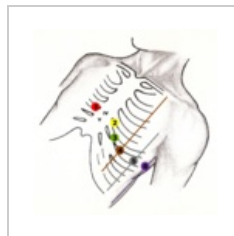
Embolie retrográ...
1,024 × 1,024; 84 KB



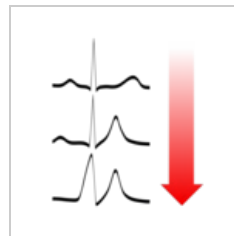
Fallotova tetralo...
744 × 609; 139 KB



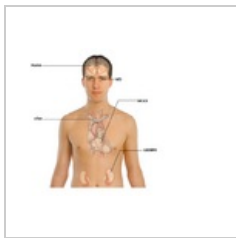
Heart-sarcoidosis...
400 × 481; 47 KB



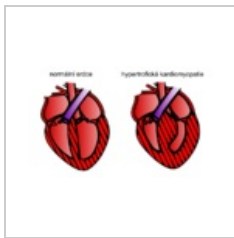
Hrudní svody.png
2,058 × 2,070; 4.55 MB



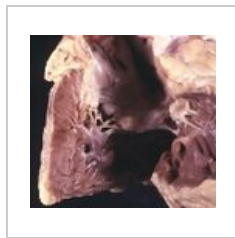
Hyperkalémie EK...
550 × 600; 25 KB



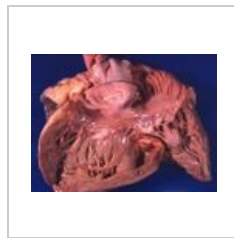
Hypertenzní krize...
640 × 512; 216 KB



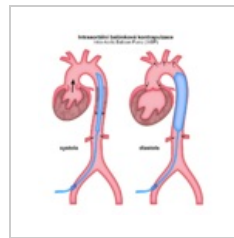
Hypertrofická kar...
759 × 454; 121 KB



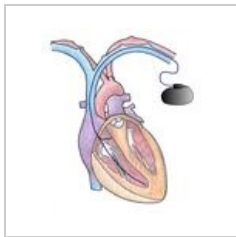Hypertrofie PK 2.j...
640 × 599; 129 KB



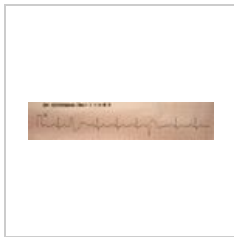Hypertrofie PK.jpg
500 × 369; 141 KB



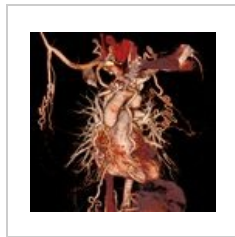
IABP.png
800 × 840; 67 KB



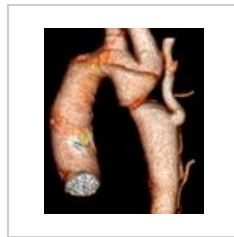
Kardiostimulátor...
1,488 × 1,700; 515 KB




KES.JPG
2,093 × 422; 573 KB



Koarktace 1.jpg
957 × 935; 477 KB




Koarktace 2.jpg
807 × 927; 253 KB



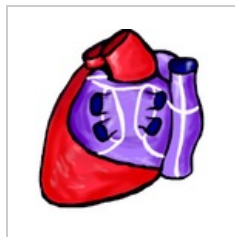Křivka výdej tlak...
720 × 580; 14 KB



LQT.png
800 × 235; 118 KB



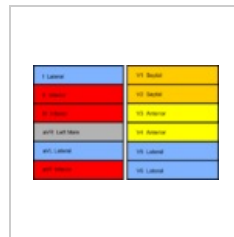Markery-IM.jpg
2,357 × 1,237; 297 KB



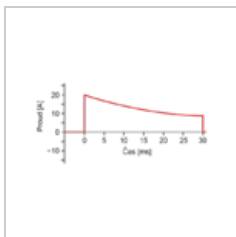
Maze.png
451 × 474; 258 KB



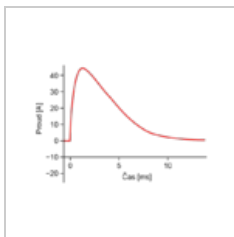
MI colours cs.png
800 × 494; 37 KB



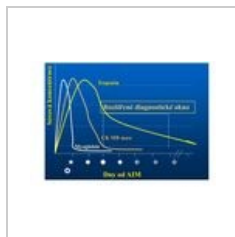
MI colours en.png
800 × 494; 23 KB



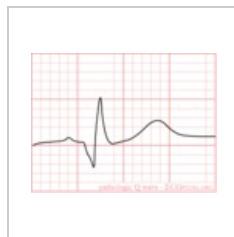
Monofazická exp...
650 × 333; 12 KB




Monofazická sinu...
650 × 462; 19 KB



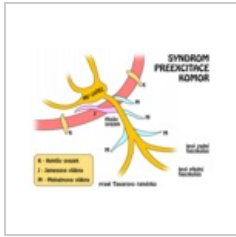
Myogl,ckbmass,t...
839 × 568; 98 KB



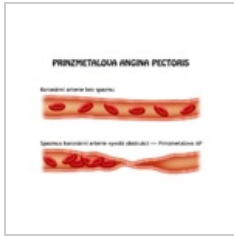
Patologické q.png
800 × 599; 10 KB



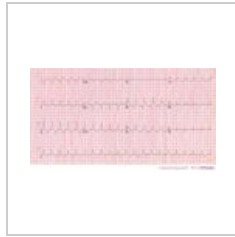Pracovní diagram...
960 × 560; 21 KB



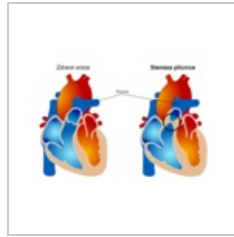
Preexcitace kom...
600 × 460; 43 KB



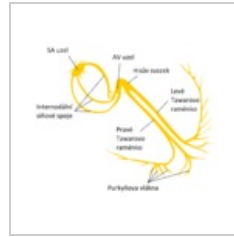
Prinzmetalova AP...
800 × 600; 50 KB



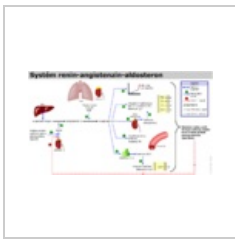
Pulm embolism e...
2,149 × 1,182; 1.01 MB



Pulmonary valve ...
616 × 440; 76 KB




Převodní systém ...
941 × 781; 114 KB



RAAS.png
1,050 × 585; 41 KB




Re-entry.PNG
590 × 378; 124 KB



RF aterosklerózy...
800 × 800; 87 KB



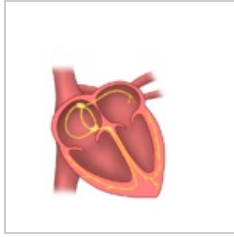
Scn5a.jpg
513 × 181; 17 KB



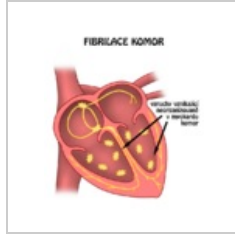
Score1.jpg
457 × 587; 392 KB



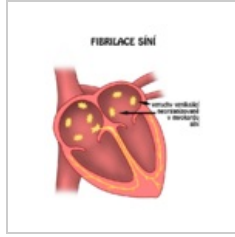
Semafor chronick...
874 × 1,240; 163 KB



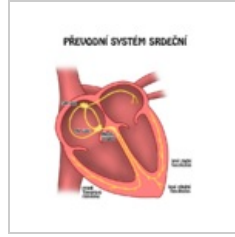
Srdce blank.png
600 × 700; 92 KB



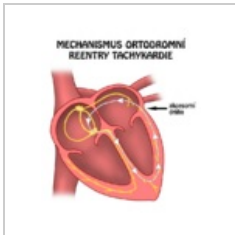
Srdce fibrilace ko...
600 × 700; 101 KB



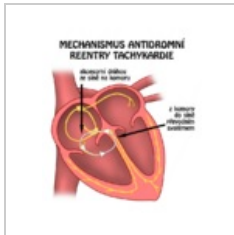
Srdce fibrilace si...
600 × 700; 99 KB



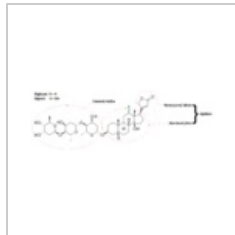
Srdce převodni s...
600 × 700; 103 KB




Srdce reentry.png
600 × 700; 106 KB



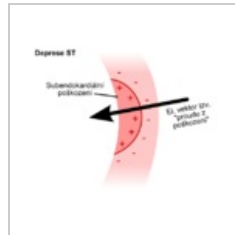
Srdce reentry2.png
600 × 700; 111 KB



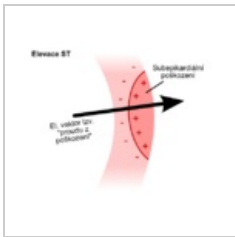
Srdecni glykosidy...
3,080 × 992; 207 KB



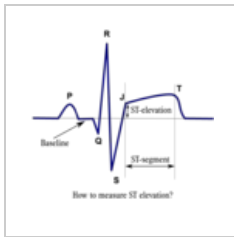
Srdeční potenciál...
1,024 × 720; 22 KB



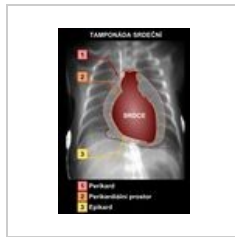
ST deprese myok...
500 × 400; 31 KB



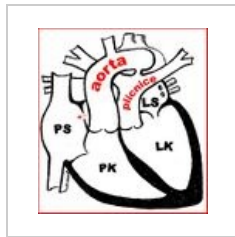
ST elevace myok...
500 × 400; 30 KB



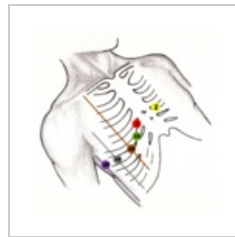
ST elevace.png
597 × 600; 35 KB



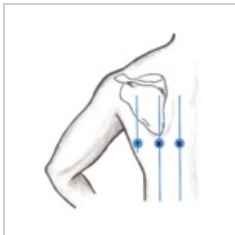
Tamponada.jpg
1,240 × 1,754; 183 KB




Transpozice velk...
518 × 566; 65 KB



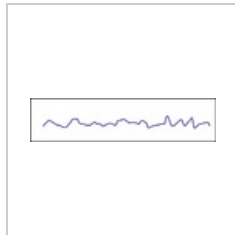
V3R-V6R.png
2,081 × 2,069; 4.6 MB



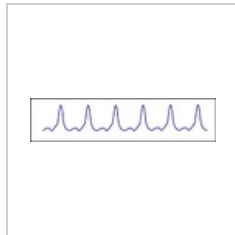
V789.png
1,684 × 1,844; 1.5 MB



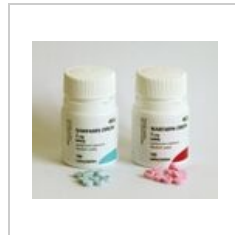Varixy.jpg
500 × 333; 126 KB



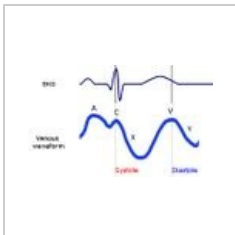
VF - scheme.png
800 × 184; 31 KB



VT - scheme.png
800 × 184; 56 KB



Warfarin 1200.jpg
1,200 × 1,015; 317 KB



Wiggers diagram...
527 × 318; 45 KB