

# Kategorie:Neurologie

## Subcategories

This category has the following 2 subcategories, out of 2 total.

### N

- Neurologická schémata (36 F)
- Neurowiki (90 P, 17 F)

## Pages in category "Neurologie"

The following 200 pages are in this category, out of 594 total.

(previous page) (next page)

### A

- Adenom hypofýzy
- Adiadochokineze
- Aferentní
- Afonie
- Afázie
- Afázie/PGS/diagnostika
- Agnózie
- Agrafestézie
- Agrafie
- Akutní epidurální hematom/PGS/diagnostika
- Akutní stavy v neurologii a poruchy vědomí/PGS
- Akutní subdurální hematom/PGS/diagnostika
- Akutní virová encefalitida
- Alexie
- Alzheimerova choroba
- Alzheimerova demence
- Amnestický syndrom
- Amyotrofická laterální skleróza
- Anatoxin
- Anizokorie
- Anosognózie
- Antidepresiva
- Antiepileptika
- Antimigrenika
- Antiparkinsonika
- Anton-Babinského syndrom
- Apalický syndrom
- Apraxie
- Arachnoidální cysty
- Area nervina
- Arteriovenózní malformace
- Astereognózie
- Asterixis
- Astrocytom
- Ataxie
- Atetóza
- Autofonie
- Autoregulace mozkové perfuze
- Autotopagnózie
- Axon

### B

- Baastрупův syndrom
- Babinského reflex
- Balbuties
- Balismus
- Bazofóbie
- Bdění a spánek
- Beckerova muskulární dystrofie
- Benzodiazepiny

- Benzodiazepiny
- Bezvědomí
- Bicepsový reflex
- Biochemické vyšetření mozkomíšního moku
- Biologické léčebné metody v psychiatrii
- Biologické rytmy
- Biotovo dýchání
- Blefarospasmus
- Bolest dolních zad
- Bolest hlavy (pediatrie)
- Bolesti hlavy
- Bolesti hlavy při sexuální a fyzické aktivitě
- Bolesti hlavy/PGS
- Bolesti hlavy/PGS (VPL)
- Botulismus
- Brocovo centrum řeči
- Bromokryptin
- Brudzinského příznak
- Bruxismus
- Bulbární syndrom
- Bílkoviny v mozkomíšním moku
- Břišní reflexy

## C

- Capsula interna
- Centrální nervový systém
- Centrální obrna
- Cervikokraniální syndrom
- Cervikální spondylóza
- Charcotův-Marieův-Toothův syndrom
- Cheyneovo-Stokesovo dýchání
- Chiariho malformace
- Chirurgická léčba bolesti
- Chirurgická léčba epilepsie
- Chirurgická léčba Parkinsonovy choroby
- Chorea
- Chronická každodenní bolest hlavy
- Chronická paroxysmální hemikránie
- Chronický subdurální hematom
- Chronický subdurální hematom/PGS/diagnostika
- Chvostkův příznak
- Cirkulace mozkomíšního moku
- Cluster headache
- *Cluster headache/PGS*
- Cluster headache/PGS/diagnostika
- Cockaynův syndrom
- Cowdenové syndrom
- Cytologické vyšetření mozkomíšního moku
- Cévní mozkové příhody
- Cévní mozkové příhody/PGS
- Cévy mozku

## D

- Dandy-Walker syndrom
- Decerebrační rigidita
- Degenerativní onemocnění krční páteře
- Dekortikační rigidita
- Delirium
- Demence
- Demence infekčního původu
- Denervačná hypersenzitivita
- Depersonalizace
- Dermatome
- Diadochokineze
- Diencephalon
- Diety v neurologii
- Diferenciální diagnostika poruch polykání
- Diferenciální diagnóza a terapie paréz u infekčních chorob
- Diferenciálně diagnostická rozvaha v neurologii/PGS
- Difúzní axonální poranění
- Difúzní axonální postižení/PGS
- Disekce arteria carotis
- DrABC

- Dráha zadních míšních provazců
- Duchennova muskulární dystrofie
- Uživatel:Dusan/Pískoviště
- Dysartrie
- Dysekvilibrační syndrom
- Dysestézie
- Dysfázie
- Dyslalie
- Dystonie
- Dystonie/PGS/diagnostika
- Dávivý reflex
- Dětská mozková obrna
- Důsledky portální hypertenze

## E

- Edém mozku
- Edém mozku, poruchy HEB/Repetitorium
- EEG/Katalog metod v biofyzice
- Eferentní
- Elektroencefalografie
- Elektrofyziologické metody v klinické diagnostice
- Elektrokonvulzivní terapie
- Elektromyografie
- Encefalitida
- Encefalopatie
- Enoftalmus
- Ependymom
- Ependymom (patologie)
- Epidurální hematom
- Epilepsie
- Epilepsie (pediatrie)
- Epilepsie v těhotenství
- Epilepsie/PGS (VPL)
- Epileptické ložisko
- Epileptický záchvat
- Ergoterapie
- Esenciální tremor/PGS/diagnostika
- Evokované potenciály
- Evokované potenciály (2. LF UK)
- Excitotoxicita v patogenezi poruch CNS
- Exoftalmus
- Extrapramidové syndromy

## F

- Faciální hemispasmus
- Fascikulace
- Febrilní křeče
- Fibromyalgie
- Flataův příznak
- Fraktury lebky
- Friedreichova ataxie
- Frontální chůze
- Funkce míchy
- Funkční neurologické poruchy
- Funkční svalový test
- Fyzioterapie

## G

- Gama nůž
- Gen ATP7B
- Genetika inteligence
- Glasgow Coma Scale
- Glioblastoma multiforme
- Gliomy mozku
- Glossofaryngeální neuralgie
- Griesingerův příznak

## H


- Headovy zóny
- Hematoencefalická bariéra
- Hemisomatognózie

- Hemisomatognózie
- Hemiplegia continua
- Hemiplegia alternans
- Hemiplegie
- Hemodynamické zduření mozku
- Hemoragické cévní mozkové příhody
- Hemoragické cévní mozkové příhody/PGS/diagnostika
- Hereditární onemocnění/PGS/diagnostika
- Herniace mozku
- Herpes zoster
- Herpetická meningoencefalitida
- Hezitace
- Hlavové nervy
- Hlavový parasimpatikus
- Hnisavá meningitida (infekce)
- Hodnocení inervace obličeje
- Hornerův syndrom
- Uživatel:Horrymir/Pískoviště/Hokus pokus
- Huntingtonova choroba
- Hydrocefalus
- Hydrocefalus (neonatologie)
- Hyperestézie

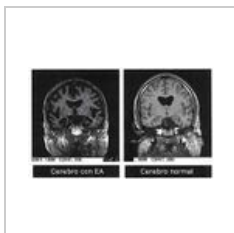
(previous page) (next page)

## Media in category "Neurologie"

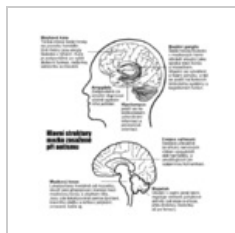
The following 82 files are in this category, out of 82 total.



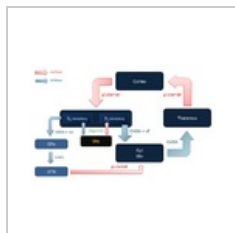
Akutni neurologi...  
543 × 887; 145 KB



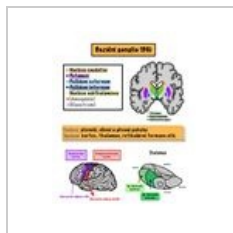
Alzheimer's disea...  
600 × 359; 124 KB



Autismbrain cs.png  
500 × 540; 171 KB



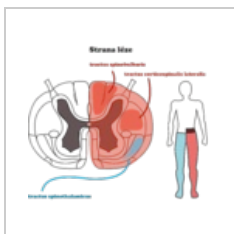
Bazalni ganglia.p...  
923 × 588; 50 KB



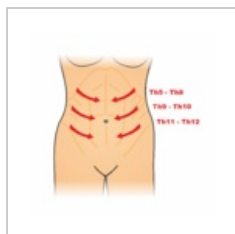
BG1.jpeg  
1,668 × 2,154; 555 KB



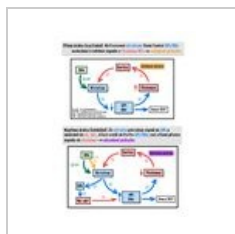
Brudzinského pří...  
314 × 178; 9 KB



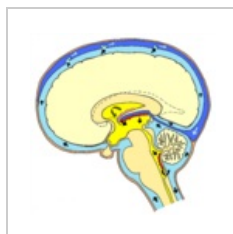Bs syndrom.png  
3,657 × 3,079; 808 KB



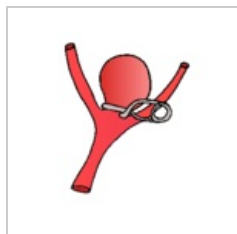
Břišní reflexy.png  
2,350 × 2,311; 319 KB



C7D53B82-71A0-...  
1,668 × 2,154; 488 KB



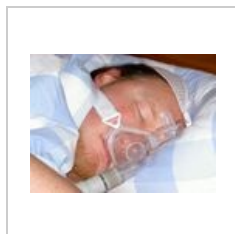
Cirkulace likvoru....  
2,093 × 2,057; 2.37 MB



Clipping aneurys...  
279 × 286; 14 KB



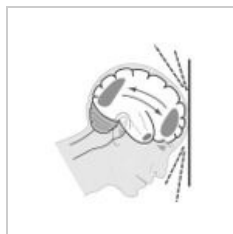Coiling aneurysm...  
418 × 396; 50 KB



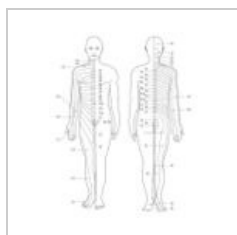
CPAP.jpg  
1,600 × 1,200; 349 KB



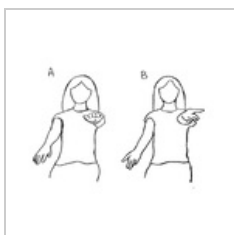
CZextraterGCS.png  
2,048 × 1,536; 305 KB



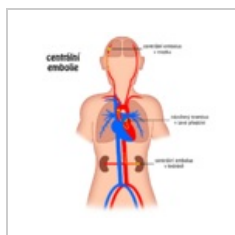
DAP.jpg  
250 × 258; 43 KB



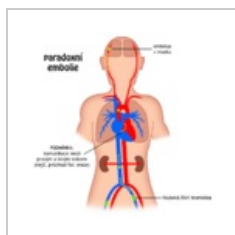
Dermatomy.jpg  
420 × 520; 78 KB



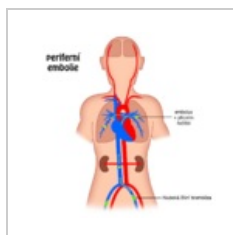
DufourFNP.png  
862 × 748; 112 KB



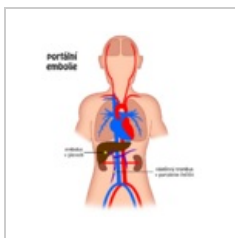
Embolie centrální...  
1,024 × 1,024; 80 KB



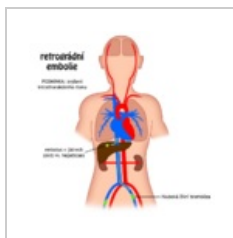
Embolie paradox...  
1,024 × 1,024; 85 KB



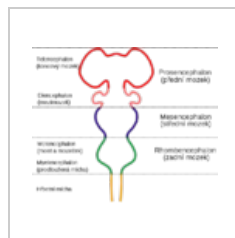
Embolie periferní...  
1,024 × 1,024; 77 KB



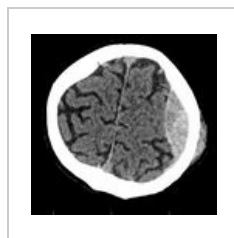
Embolie portální....  
1,024 × 1,024; 79 KB




Embolie retrográ...  
1,024 × 1,024; 84 KB



Embryonální moz...  
710 × 599; 57 KB



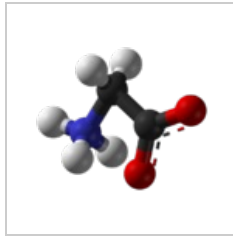
Epidurální hemat...  
706 × 687; 131 KB



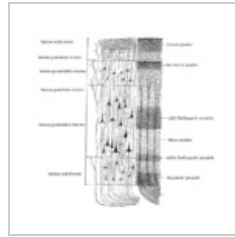
Frankel lokalizac...  
793 × 462; 111 KB



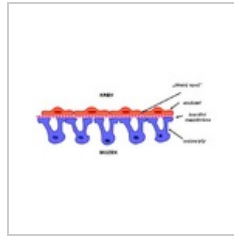
Galak.gif  
420 × 420; 178 KB



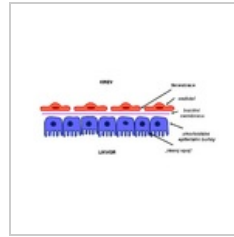
Glycin 2.png  
705 × 600; 90 KB



Gray754 cs.png  
700 × 680; 257 KB



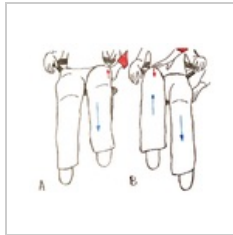
Hematoencefalic...  
787 × 392; 33 KB



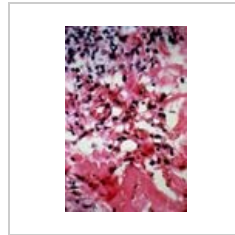
Hematolymphatic...  
839 × 458; 37 KB



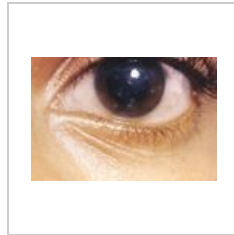
Herniace disku.jpg  
300 × 514; 59 KB



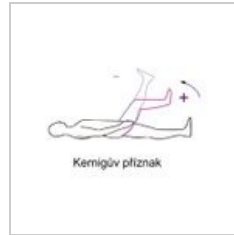Hooverznameni....  
824 × 682; 278 KB




Kaposi.jpg  
700 × 1,063; 115 KB



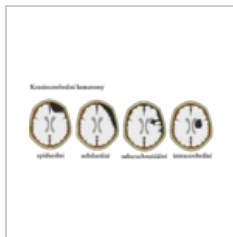
Keratitis.jpg  
700 × 465; 36 KB



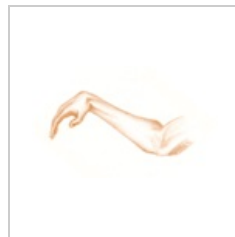Kernigův příznak...  
271 × 229; 9 KB



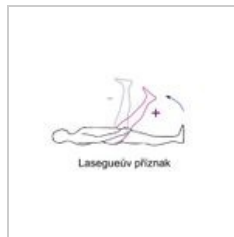
Kladívko.jpg  
243 × 440; 8 KB



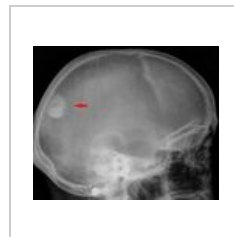Kranioencefalní ...  
4,346 × 1,848; 997 KB



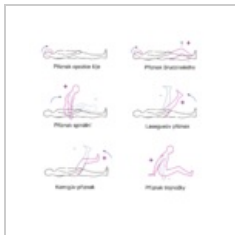
Labutí šije.png  
1,030 × 616; 362 KB



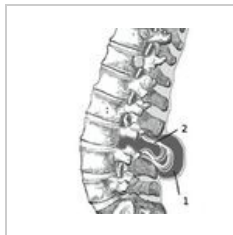
Lasague.jpg  
294 × 196; 9 KB



Meningeom im R...  
1,084 × 895; 214 KB



Meningeální jevy....  
1,826 × 1,789; 310 KB



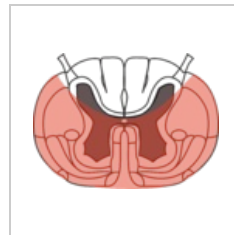
Meningomyelocel...  
300 × 335; 22 KB



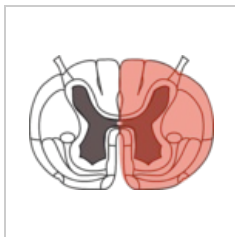
Migrena.jpg  
585 × 464; 133 KB



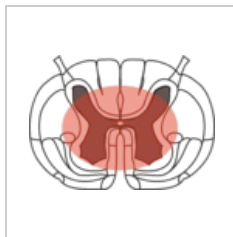
Moca test.png  
780 × 1,066; 741 KB



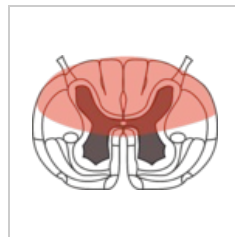
Mícha anterior sy...  
1,815 × 1,332; 361 KB



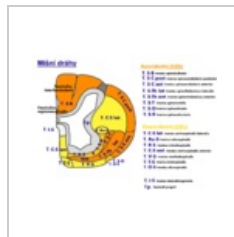
Mícha bs sy.png  
1,815 × 1,312; 341 KB



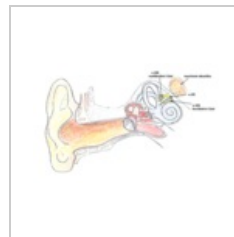
Mícha central sy....  
1,815 × 1,312; 323 KB



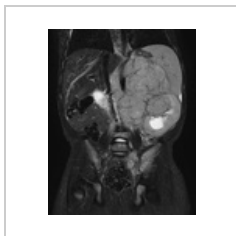Mícha posterior s...  
1,815 × 1,312; 334 KB



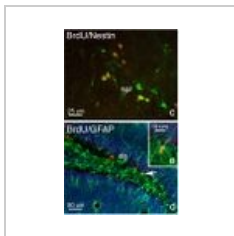
Míšní dráhy.png  
1,533 × 1,124; 309 KB



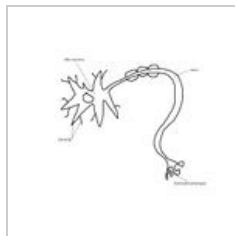
Neurinom akusti...  
605 × 388; 205 KB



Neuroblastom 1....  
635 × 798; 498 KB



Neurogeneze v s...  
595 × 956; 213 KB



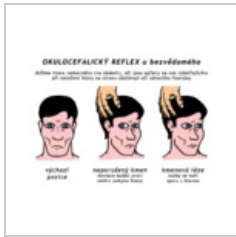
Neuron-a-jeho-st...  
768 × 614; 50 KB



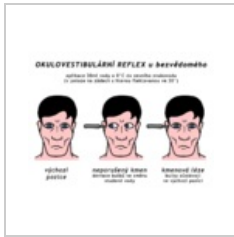
Obrna medianu.p...  
640 × 699; 206 KB



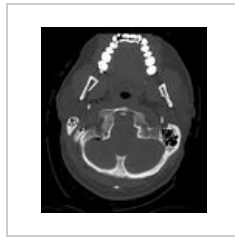Obrna n.ulnaris.p...  
486 × 604; 120 KB



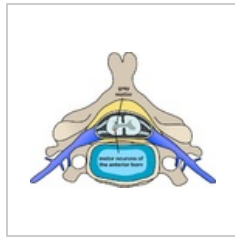
Okulocefalický re...  
960 × 720; 55 KB



Okulovestibulární...  
960 × 720; 52 KB




Pneumocefalus 1...  
722 × 812; 240 KB



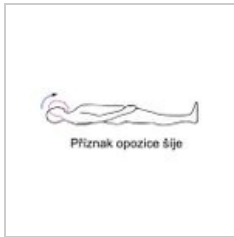Polio spinal diagn...  
800 × 588; 197 KB



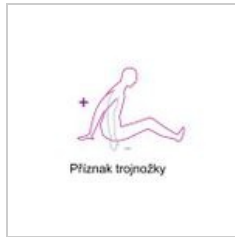
Postih centrální.p...  
480 × 640; 78 KB



Postih periferní.png  
480 × 640; 53 KB



Příznak opozice š...  
255 × 160; 8 KB



Příznak trojnožky...  
255 × 240; 8 KB

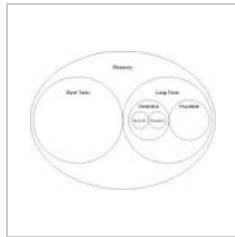
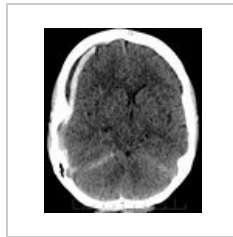
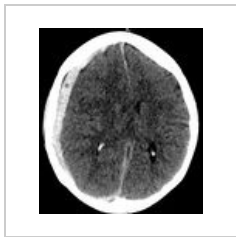

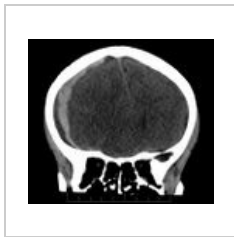Schéma paměti.jpg  
771 × 579; 35 KB



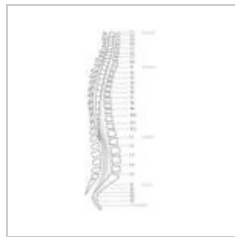SD hematom dvo...  
811 × 958; 278 KB



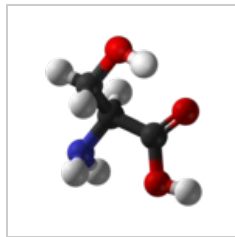
SD hematom dvo...  
839 × 952; 254 KB



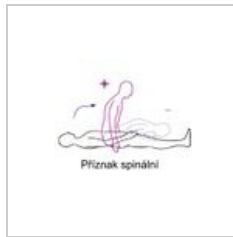
SD hematom dvo...  
1,001 × 890; 201 KB



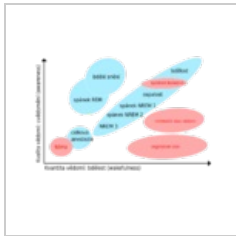
Segmenty a obra...  
318 × 572; 68 KB



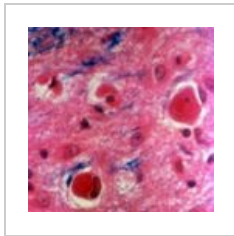
Serin 2.png  
554 × 599; 83 KB



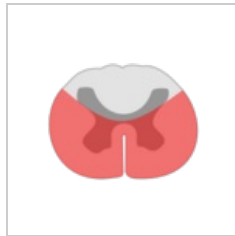
Spine sign.jpg  
294 × 196; 9 KB



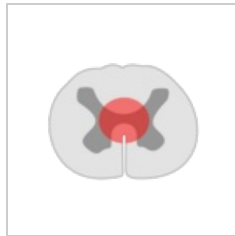
Stavy vědomí.svg  
1,052 × 744; 16 KB



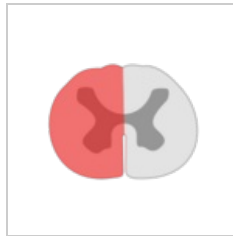
Subakutní skeróz...  
300 × 300; 36 KB



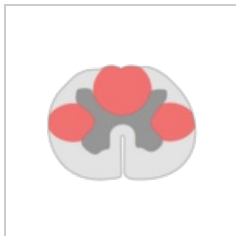
Syndrom anterol...  
240 × 200; 5 KB



Syndrom centro...  
240 × 200; 4 KB



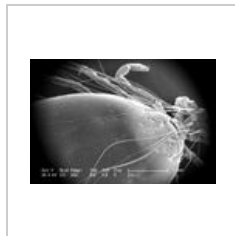Syndrom unilater...  
240 × 200; 4 KB



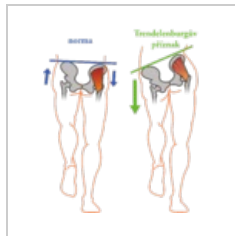
Syndrom zadních...  
240 × 200; 5 KB



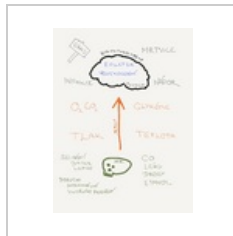Tabulka otázka 2...  
844 × 540; 104 KB



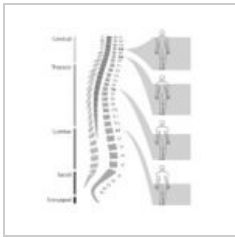
Tick.jpg  
700 × 475; 46 KB



Trendelenburg-př...  
2,659 × 3,070; 541 KB

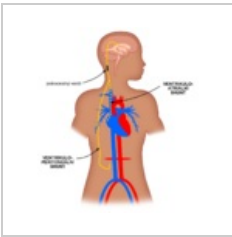


TucetPricin1.png  
1,536 × 2,048; 281 KB



Vertikalni topogr...

496 × 576; 76 KB



VP-VA Shunt cs.p...

1,024 × 1,024; 69  
KB