

Kategorie:Oční lékařství

Pages in category "Oční lékařství"

The following 146 pages are in this category, out of 146 total.

A

- Afakie
- Akomodace
- Amslerova mřížka
- Aniridie
- Anizeikonie
- Anizokorie
- Anizometropie
- Arcus corneae senilis
- Argyll-Robertsonova zornice
- Astigmatismus

B

- Bakteriální konjunktivitidy
- Bazaliom
- Bestova choroba
- Biettiho krystalová dystrofie
- Biochemie procesu vidění
- Blefarospasmus
- Blepharitis
- Break-up time test

C

- Chalazion
- Choroidální neovaskulární membrána
- Cykloplegie

D

- Dalekozrakost
- Degenerace a dystrofie rohovky
- Deuteranomálie
- Diferenciální diagnostika akutní iritidy a glaukomového záchvatu
- Diferenciální diagnostika bolestivého oka/PGS (VPL)
- Diferenciální diagnostika zarudlého oka/PGS (VPL)
- Diplopie
- Duannův retrakční syndrom

E

- Ektropium (oftalmologie)
- Elektroretinografie
- Endokrinní orbitopatie
- Enoftalmus
- Entropium
- Escharotomie
- Exoftalmus

F

- Fluorescenční angiografie

G

- Glaukom
- Gonioskopie
- Graefeho příznak
- Griesingerův příznak

H

- Haemophtalmus
- Hordeolum
- Uživatel:Horrymir/Pískoviště/Glaukom
- Uživatel:Horrymir/Pískoviště/Glaukom1
- Uživatel:Horrymir/Pískoviště/Glaukom2
- Hue test
- Hutchinsonova triáda
- Hyalocyt
- Hyphema
- Hypopyon

I

- Idiopatická intrakraniální hypertenze

J

- Jägerovy tabulky

K

- Katarakta
- Diskuse k nápodobě:Knihy/Archiv
- *Kongenitální katarakta*
- Konkomitantní a paralytický strabismus
- Kontaktní čočky
- Korekce refrakčních vad
- Krátkozrakost

L

- Lagofthalmus
- Leukokorie

M

- Makulární degenerace
- Uživatel:Megbé/Pískoviště
- Meibomianitis
- Mikuliczův syndrom
- Mióza
- Mydriáza
- Městnavá papila

N

- Nepřiměřené slzení
- Nervus abducens
- Nervus oculomotorius
- Nervus opticus
- Nervus trochlearis
- Neuromyelitis optica
- Nádory kůže

O

- Odchlípení sítnice
- Oftalmologie
- Oko (biofyzika)
- Oko (biofyzika)/Princip vidění
- Oko (biofyzika)/Vady oka
- Okohybné svaly
- Operace katarakty a komplikace
- Optická mohutnost
- Optický aparát oka, okohybné svaly, pohyby očí
- Orbitální pseudotumor
- Portál:Otázky z oftalmologie (1. LF UK, VL)
- Oční cikatrikózní pemfigoid
- Oční kapky s 1 % pilokarpinu
- Oční kapky s atropinem
- Portál:Oční lékařství

P

- Panlaserfotokoagulace
- Pars plana vitrektomie
- Patologie oka
- Penetrující poranění oka
- Pinguecula
- Poleptání rohovky a spojivky
- Poruchy barvocitu
- Poruchy postavení víček
- Presbyopie
- Protanomálie
- Pseudoizochromatické tabulky
- Pterygium
- Ptóza
- Příčiny náhlé slepoty

R

- Refrakční vady
- Refrakční vady oka
- Retinitis pigmentosa
- Retinoblastom
- Retinopatie nedonošených
- Rohovka
- Rohovková depozita
- Rohovkový vřed
- Rozlišovací schopnost lidského oka

S

- Sarkoidóza očí
- Schirmerův test
- Slzný aparát
- Slzný film
- Spojivka
- Stargardtova choroba
- Symblefaron
- Syndrom okcipitálního laloku
- Syndrom suchého oka
- Sítnice

T

- Torticollis muscularis congenita
- Trachom
- Trichromatické vidění
- Tritanomálie
- Tyčinky
- Třešňová skvrna

U

- Uveitidy

V

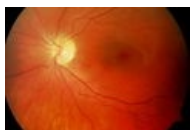- Virové konjunktivitidy
- Vossiusův prstenec
- Vrozená katarakta
- Vrozená syfilis
- Vrozené deformity krku
- Vrozené vady oka
- *Vrozený zákal*
- Vyšetření a důležité patologické změny v oblasti očí
- Vyšetření zraku
- Víčka

Z

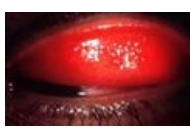- Zobrazení lomem, čočková rovnice, optická mohutnost
- Zrak
- Zraková dráha
- Záněty víček

Media in category "Oční lékařství"

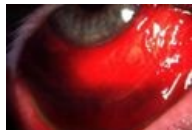The following 184 files are in this category, out of 184 total.



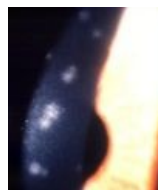Achromatopsie.jpg
900 × 603; 58 KB



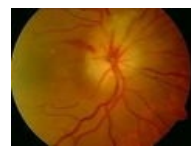Adenovirová ker...
879 × 544; 48 KB



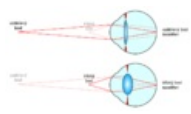
Adenovirová ker...
826 × 579; 50 KB



Adenovirová ker...
510 × 619; 30 KB



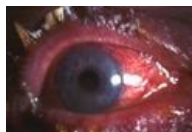AION.jpg
258 × 191; 11 KB



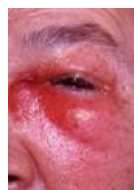Akomodace oka...
960 × 540; 14 KB



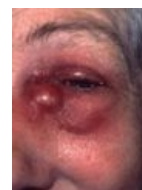
Akutní bakteriáln...
854 × 581; 41 KB



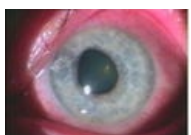
Akutní bakteriáln...
853 × 591; 59 KB



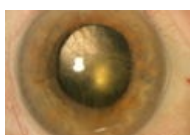Akutní dakryloxy...
464 × 658; 54 KB



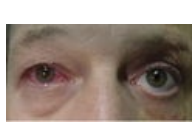Akutní dakryloxy...
467 × 634; 45 KB



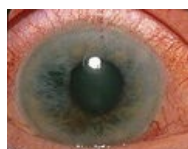Akutní glaukom.jpg
773 × 539; 53 KB



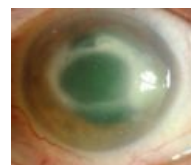
Akutní iridocykliti...
605 × 413; 33 KB



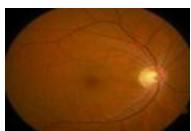
Akutní iridocykliti...
592 × 311; 32 KB



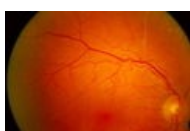
Akutní záchvat gl...
215 × 165; 15 KB



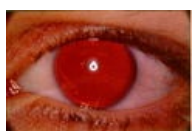Amébová keratiti...
589 × 513; 33 KB



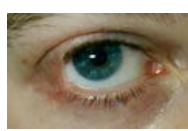
Angiopathia hype...
852 × 573; 47 KB



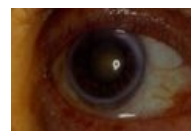Angiosclerosis hy...
851 × 552; 53 KB



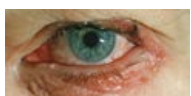Aniridie.jpg
650 × 426; 55 KB



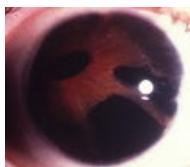Ankyloblefaron.jpg
752 × 473; 60 KB



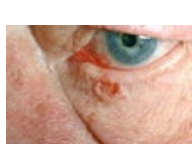Arcus corneae se...
942 × 647; 52 KB



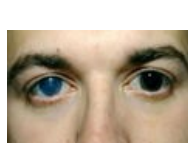Atopický ekzém -...
858 × 416; 68 KB



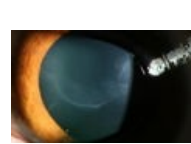
Atrofie duhovky.jpg
487 × 424; 24 KB



Bazaliom víčka.jpg
703 × 469; 78 KB



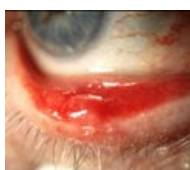Buftalmus.jpg
880 × 538; 75 KB



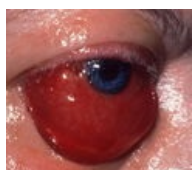
Buftalmus2.jpg
880 × 538; 40 KB



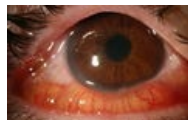Bulózní keratopa...
880 × 538; 44 KB



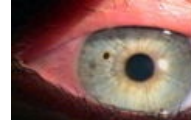Chalazion dolníh...
607 × 538; 57 KB



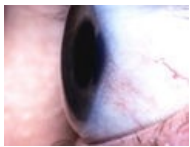
Chemóza spojivk...
453 × 406; 40 KB



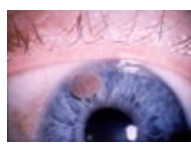
Chemóza spojivk...
780 × 503; 67 KB



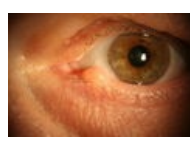Cizí tělísko rohov...
763 × 533; 58 KB



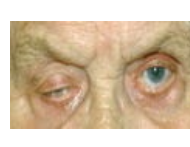Cornea plana.jpg
660 × 499; 52 KB



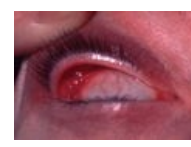Cysta duhovky.jpg
570 × 403; 38 KB



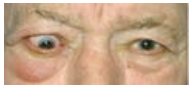Cysta víčka.jpg
703 × 469; 58 KB



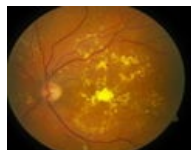Dakryoadenitida...
477 × 279; 26 KB



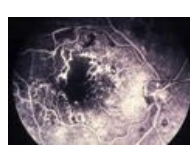
Dakryoadenitida...
586 × 404; 32 KB



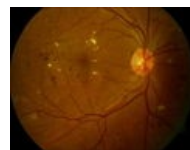Deviace bulbu.jpg
850 × 376; 57 KB



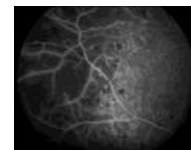
Diabetická MP - e...
658 × 526; 43 KB



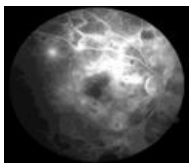
Diabetická MP - i...
191 × 132; 13 KB



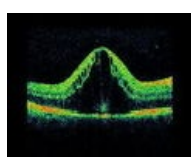
Diabetická MP - i...
653 × 515; 40 KB



Diabetická MP FA...
588 × 470; 43 KB



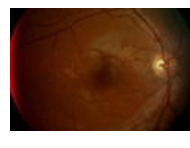Diabetická MP FA...
591 × 509; 45 KB



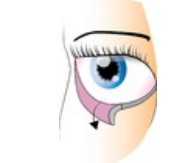Diabetická MP O...
253 × 197; 16 KB



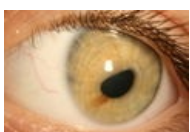Dysfunkce šž - m...
1,869 × 746; 297 KB



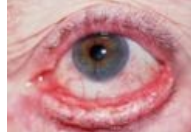Dystrofie čípků.jpg
900 × 603; 46 KB



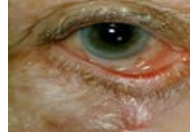Ectropion.png
809 × 1,534; 161 KB



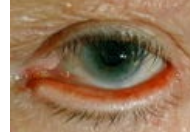Ektopie zornice.jpg
711 × 474; 55 KB



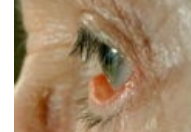Ektropium involu...
728 × 586; 58 KB



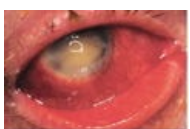Ektropium jizevn...
560 × 468; 62 KB



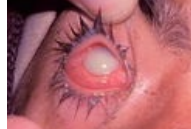Ektropium.jpg
571 × 472; 65 KB



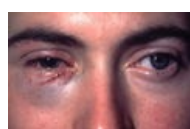Ektropium2.jpg
560 × 468; 42 KB



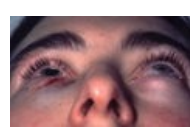Endoftalmitida.jpg
676 × 446; 55 KB



Endoftalmitida2.j...
360 × 286; 31 KB



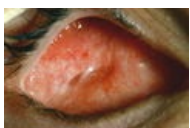Enoftalmus-blow ...
792 × 503; 68 KB



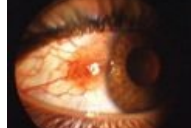Enoftalmus-blow ...
751 × 444; 53 KB



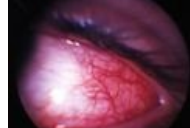Enoftalmus.jpg
452 × 431; 30 KB



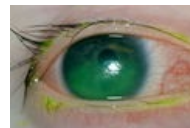Enukleace bulbu...
873 × 584; 73 KB



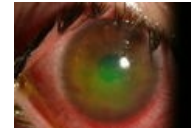
Episcleritis nodul...
750 × 659; 51 KB



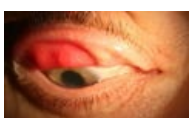Episcleritis simpl...
728 × 657; 43 KB



Eroze rohovky.jpg
773 × 539; 59 KB



Eroze rohovky2.jpg
669 × 497; 46 KB



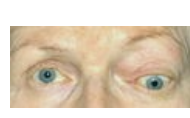Everze horního ví...
711 × 426; 50 KB



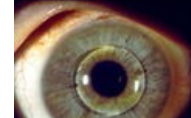Exoftalmus - inte...
388 × 934; 48 KB



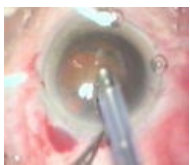Exoftalmus-jedno...
980 × 411; 68 KB



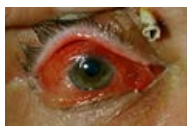Exoftalmus-jedno...
926 × 408; 51 KB



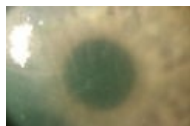Fakická předněk...
771 × 567; 73 KB



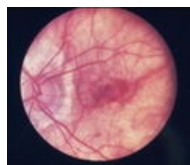
Fakoemulzifikace...
326 × 276; 18 KB



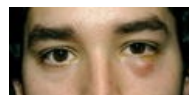Flegmóna očnice...
850 × 554; 92 KB



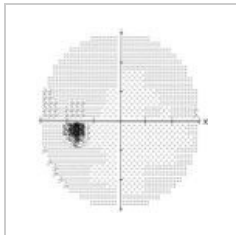
Fuchsova dystrof...
850 × 571; 46 KB




Fuchsova skvrna...
614 × 526; 48 KB




Furunkl víčka.jpg
858 × 416; 69 KB




Glaukom - incipie...
253 × 273; 28 KB



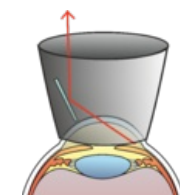
Glaukom - nasátn...
253 × 273; 35 KB



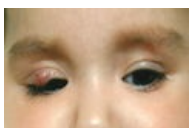Glaukom - pokro...
253 × 273; 30 KB




Glaukom - zbytko...
253 × 273; 22 KB



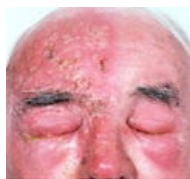Goniosk.png
2,050 × 2,342; 451 KB



Hemangiom víčk...
703 × 469; 53 KB



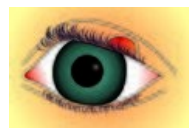
Herpes simplex k...
846 × 536; 25 KB



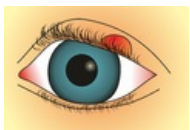
Herpes zoster op...
573 × 546; 83 KB



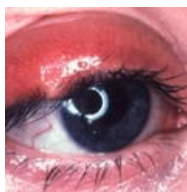Hertlův exoftalm...
746 × 238; 35 KB



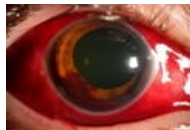
Hordeolum.jpg
2,344 × 1,611;
4.21 MB



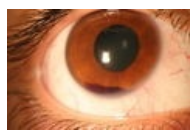Hordeolum.png
2,344 × 1,611; 958 KB



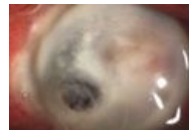Hordeolum1.jpg
530 × 530; 57 KB



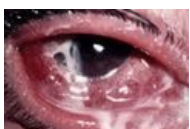Hyfema, sufuze.jpg
773 × 539; 62 KB



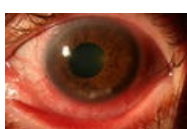Hyféma.jpg
776 × 504; 65 KB



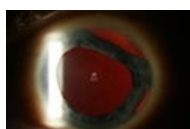
Hyperakutní gon...
554 × 393; 28 KB



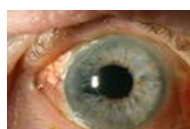Hyperakutní gon...
876 × 606; 74 KB



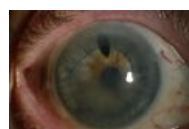
Injekce smíšená.j...
780 × 503; 68 KB



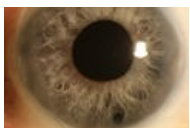Iridodialýza.jpg
711 × 474; 31 KB



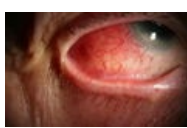Iridorhexe.jpg
711 × 474; 60 KB



Iridotomie-BIRE.jpg
711 × 474; 44 KB




Iridotomie-LIRE.jpg
711 × 474; 45 KB



Jizevnatý pemphi...
712 × 441; 55 KB



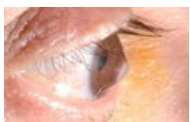Kanalikulitida.jpg
711 × 426; 53 KB



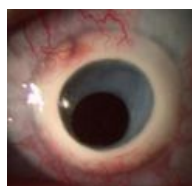Keratokonius - m...
517 × 167; 23 KB



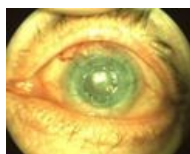Keratokonius-Vog...
411 × 426; 24 KB



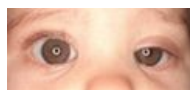Keratokonuz.jpg
950 × 600; 87 KB



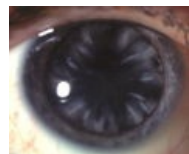Keratoprotéza al...
660 × 645; 41 KB



Keratoprotéza ke...
759 × 609; 59 KB



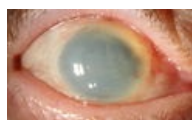Kongenitální ptóz...
1,207 × 549; 57 KB



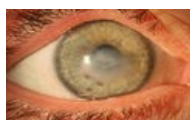
Kortikální katarak...
380 × 315; 17 KB



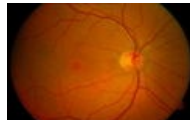Lagoftalmus - zá...
526 × 586; 75 KB



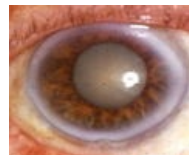Leukom.jpg
865 × 529; 68 KB



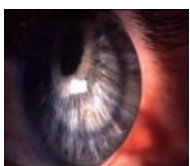Makula.jpg
865 × 529; 84 KB



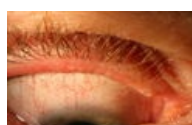Makulární díra.jpg
741 × 501; 40 KB



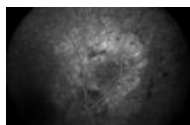
Maturitní katarak...
258 × 216; 15 KB



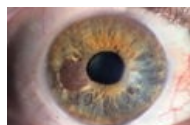Megalokornea.jpg
707 × 607; 53 KB



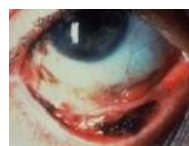Meibomitida.jpg
861 × 546; 75 KB



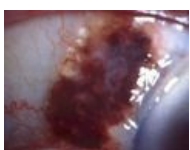Melanom cévnat...
725 × 496; 40 KB



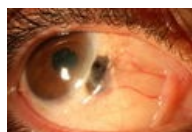Melanom duhovk...
565 × 393; 41 KB



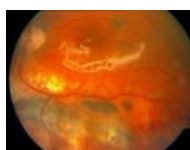Melanom spojivk...
847 × 636; 64 KB



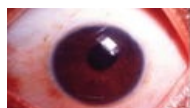Melanom spojivk...
837 × 642; 53 KB



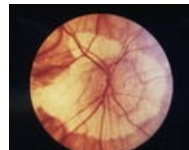
Melanoma ciliárn...
863 × 583; 85 KB



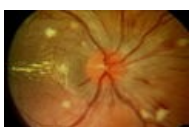Metalóza.jpg
467 × 359; 25 KB



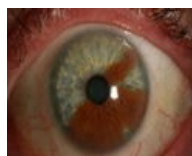
Mikrokornea.jpg
585 × 325; 35 KB



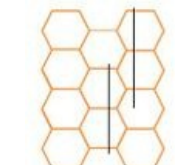Myopický konus -...
674 × 565; 49 KB



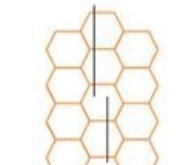
Neuroretinopathi...
851 × 552; 57 KB



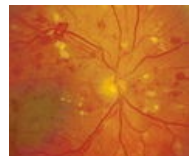
Nevus duhovky.jpg
600 × 496; 43 KB



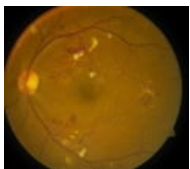
Noniova1.jpg
208 × 257; 7 KB



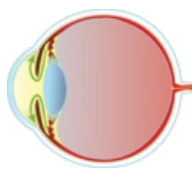
Noniova2.jpg
190 × 259; 7 KB



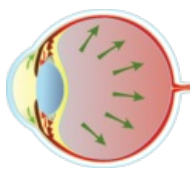
NPDR 2.jpg
442 × 375; 36 KB



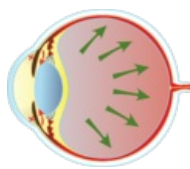
NPDR.jpg
527 × 470; 32 KB



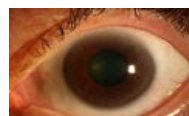
NT1.png
2,463 × 2,119; 469 KB



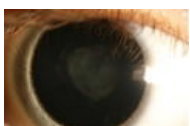NT2.png
2,458 × 2,119; 519 KB



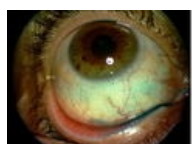NT3.png
2,496 × 2,119; 524 KB



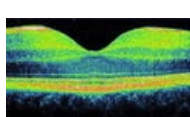
Nubekula.jpg
865 × 529; 68 KB



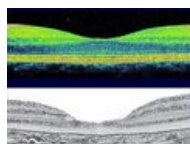
Nukleární katarak...
715 × 473; 35 KB



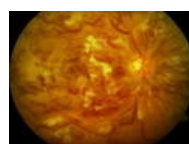Obarvení lisamin...
773 × 573; 80 KB



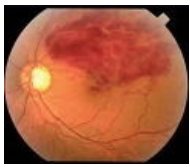OCT norma.jpg
422 × 231; 43 KB



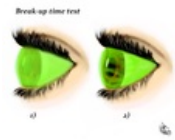OCT vs. histologi...
649 × 487; 103 KB



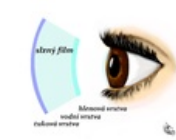
Okluze vena cent...
784 × 569; 60 KB



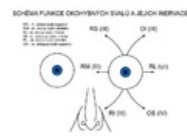
Okluze větve ven...
242 × 207; 13 KB



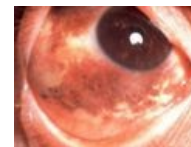
Oko-slzný film-B...
1,844 × 1,420;
1.97 MB



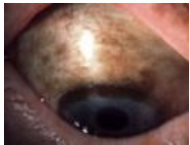Oko-slzný film.png
1,844 × 1,420; 910
KB



Okohybne svaly...
800 × 556; 88 KB



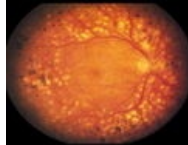
Oční melanóza.JPG
835 × 640; 65 KB



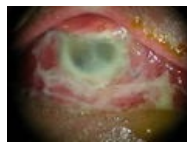Oční melanóza2.J...
841 × 643; 51 KB



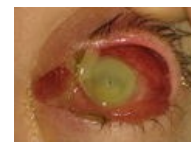Oční.png
50 × 50; 4 KB



Panlaserfotokoag...
588 × 470; 56 KB



Panoftalmitida.jpg
259 × 191; 13 KB



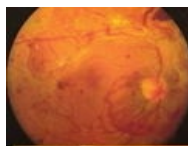
Panoftalmitida2.jpg
254 × 184; 15 KB



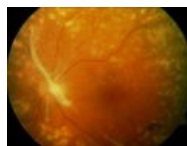
Paréza N.VI..jpg
915 × 357; 57 KB



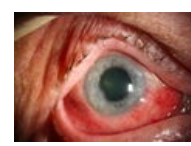Paréza N.VII..jpg
526 × 586; 60 KB



PDR - fibrovaskul...
256 × 193; 12 KB



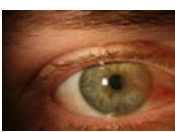
PDR - ischemie.jpg
769 × 576; 45 KB



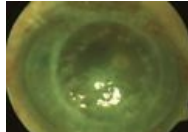
Poleptání oka.jpg
773 × 539; 76 KB



Precipitáty endot...
605 × 413; 24 KB



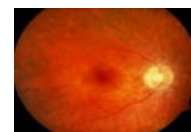Pterygium1.jpg
776 × 504; 65 KB



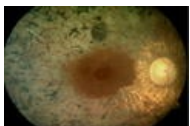Rejexce terče.JPG
731 × 549; 37 KB



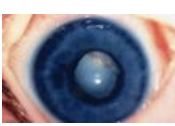Retina.png
2,744 × 1,722;
1.06 MB



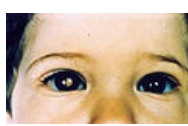Retinitis pigment...
900 × 603; 63 KB



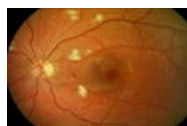Retinitis pigment...
900 × 603; 79 KB



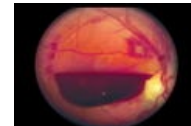
Retinoblastom.jpg
666 × 391; 38 KB



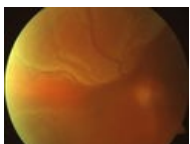
Retinoblastoma.jpg
512 × 308; 38 KB



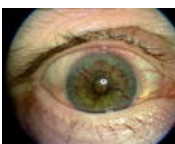Retinopathia hyp...
851 × 552; 54 KB



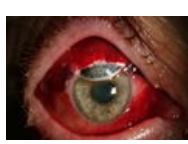Retrovitreální krv...
688 × 479; 34 KB



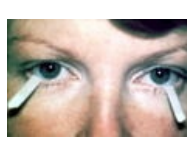Rhegmatogenní ...
776 × 603; 29 KB



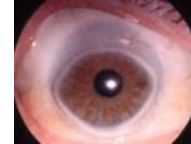Rubeóza.jpg
761 × 573; 74 KB



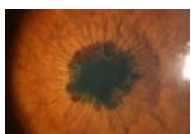Rutheniová plom...
873 × 584; 81 KB



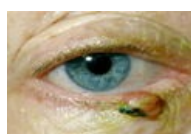Schirmerův test.j...
643 × 408; 47 KB



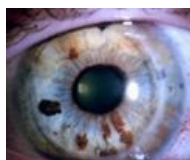Sclerocornea.jpg
592 × 495; 47 KB



Sekluze zornice.jpg
761 × 523; 60 KB



Spinaliom víčka.jpg
703 × 469; 72 KB



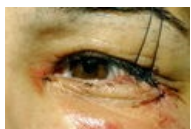Stav po úspěšné ...
755 × 624; 64 KB



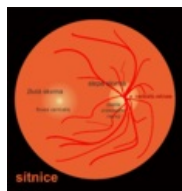
Struktura rhodop...
696 × 961; 130 KB



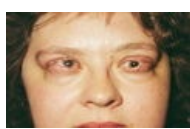Suché oko.jpg
1,041 × 379; 81 KB



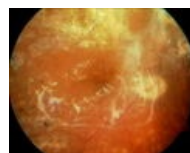
Sutura tarzu.jpg
703 × 469; 79 KB



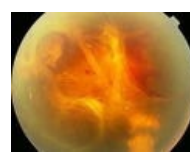
Sítnice.png
1,991 × 2,072; 357 KB



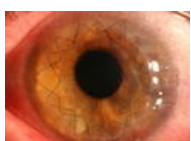
Tarzorafie.jpg
752 × 473; 76 KB



Trakční amoce sí...
588 × 470; 44 KB



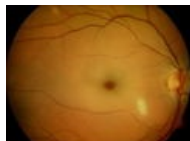Trakční amoce.jpg
257 × 192; 12 KB



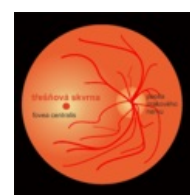Transplantace ro...
911 × 661; 81 KB



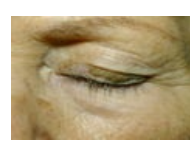Tumor očnice.jpg
915 × 357; 74 KB



Třešňová skvrna...
757 × 600; 40 KB



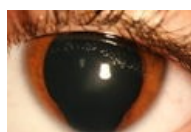Třešňová skvrna...
1,991 × 2,072; 443 KB



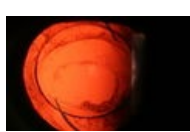Veruky víčka.jpg
703 × 469; 67 KB



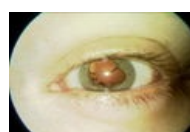Vrozená katarakt...
911 × 446; 49 KB



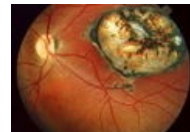Vrozený kolobom...
776 × 530; 54 KB



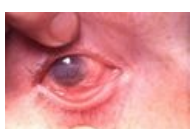YAG kapsulotomi...
776 × 476; 41 KB



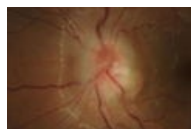Zadní synechie.jpg
711 × 474; 53 KB



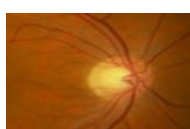Zadní uveitida - t...
259 × 195; 16 KB



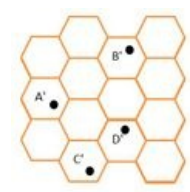
Zonulární kerato...
922 × 601; 67 KB



Zánět ZN - intrao...
911 × 634; 53 KB



Zánět ZN - retrob...
909 × 579; 53 KB



Čípky.jpg
320 × 325; 13 KB