

Kategorie:Pneumologie

Pages in category "Pneumologie"

The following 172 pages are in this category, out of 172 total.

A

- Abscedující pneumonie
- Absces plic
- Akutní bronchitida
- Akutní epiglottitida
- Akutní laryngitida
- Akutní mediastinitida
- Akutní obstruktivní laryngitida
- Akutní záněty hrtanu
- Alergická bronchopulmonální aspergilóza
- Alergická onemocnění dýchacího ústrojí
- Alergická profesionální onemocnění dýchacích cest a plic
- Alveolo-kapilární membrána
- Antitusika
- Antrakóza
- Apnoe (novorozenec)
- Aspergilom
- Aspergilové infekce
- Aspergilóza
- Aspirace
- Aspirace cizího tělesa
- Aspirační pneumonie
- Asthma bronchiale/PGS (VPL)
- Astma
- Atelektáza
- Atypické pneumonie
- Azbestóza

B

- Bakteriální pneumonie
- Biotovo dýchání
- Bordetella
- Bordetella parapertussis
- Bronchiektatický syndrom (interní propedeutika)
- Bronchiektázie
- Bronchiolitida
- Bronchoalveolární laváž
- Bronchogenní karcinom
- Bronchogenní karcinom/PGS
- Bronchopulmonální dysplázie
- Bronchoskopie
- Bronchus segmentalis (histologický preparát)

C

- Centrální cyanóza
- Cheyneovo-Stokesovo dýchání
- Chlamydophila pneumoniae
- CHOPN
- Chronická bronchitida
- Chronická mediastinitida
- Chronická nekrotizující aspergilóza
- Chronická onemocnění plic
- Chylothorax
- CURB-65
- Cystická fibróza

D

- Dermorespirační syndrom
- Diagnostické zobrazovací metody při vyšetření hrudníku

- Diferenciální diagnostika dušnosti/PGS (VPL)
- Diferenciální diagnostika kašle/PGS (VPL)
- Dušení
- Dušnost
- Dýchání a jeho poruchy

E

- Emfyzém
- Empyém
- Eosinofilní angiocentrická fibróza
- Exogenní alergická alveolitida
- Expektorancia
- Extrakorporální membránová oxygenace

F

- Fibrothorax
- Funkční vyšetření kardiorepiračního systému
- Funkční vyšetření plic

G

- Goodpastureův syndrom
- Granulomatózní plicní procesy
- Grunting

H

- Heliová diluční metoda
- Hemoptýza
- Hemoptýza, hemoptoe, diferenciální diagnostika a první pomoc/PGS (VPL)
- Hemotorax
- Hyperpnoe
- Hyperventilace
- Hypopnoe
- Hypoventilace
- Hypoxie

I

- Idiopatická plicní fibróza
- Inhalační β 2-agonista s dlouhodobým účinkem
- Inhalační β 2-agonisté s krátkodobým účinkem
- Intersticiální plicní procesy
- Invazivní aspergilóza

J

- Jednotný alergický syndrom dýchacích cest
- Jugulární oxymetrie

K

- Kašel (pediatrie)
- Klasifikace zánětů plic (patologie)
- Kongenitální laryngeální stridor
- Kortikodependentní astma
- Kussmaulovo dýchání
- Kveimův test

L

- Laryngospasmus
- Legionelóza
- Lightova kritéria
- Léčba tracheobronchitidy - přehled
- Löfgrenův syndrom

M

- Mesotelioma

N

- Nemoci pleury
- Netrombotická plicní embolie
- Portál:Nutriční terapie
- Nádory mediastina
- Nádory plic

O

- Obstruktivní bronchitida
- Odběr sekretu z dýchacích cest (pediatrie)
- Onemocnění z azbestu
- Ortopnoická poloha
- Portál:Otázky ke státní zkoušce z interny (1. LF UK, VL)
- Portál:Otázky z pneumologie ke státní zkoušce z interny (1. LF UK, VL)
- Oxygenoterapie

P

- Pancoastův tumor
- PASP
- PEEP
- Periferní cyanóza
- Pertuse
- Pleuritida
- Pleurální výpotek
- Plicní apoplexie
- Plicní arteriální hypertenze
- Plicní choroby v těhotenství
- Plicní cirkulace
- Plicní edém
- Plicní embolie
- Plicní objemy
- Plicní projevy u systémových chorob pojiva
- Plíce
- Pneumocystóza
- Pneumokoniózy
- Portál:Pneumologie
- Pneumonie
- Pneumonie (pediatrie)
- Pneumonie u kojenců
- Pneumonie u větších dětí
- Pneumotorax
- Poléková plicní fibróza
- Poranění hrtanu
- Postradiační fibróza plic
- Primární ciliární dyskineze
- Profesionální astma
- Původci infekcí dolních cest dýchacích

R

- Radionuklidová vyšetření respiračního traktu
- RDG vyšetření u zánětů dolních cest dýchacích
- Recidivující bronchitida
- Recruitment manévr
- Respirační insuficience
- Respirační syncytiální virus

S

- Sarkoidóza (interna)
- Silikóza
- Specifická alergenová imunoterapie
- Spirometrie
- Spirometrie, plicní objemy
- Status asthmaticus
- Stridor
- Syndrom akutní dechové tísně
- Syndrom dechové tísně (pediatrie)
- Syndrom spánkové apnoe

T

- Terapie asthma bronchiale
- Terapie asthma bronchiale/PGS (VPL)
- Terapie záchvatu asthma bronchiale/PGS (VPL)
- Trachea (histologie)
- Transplantace plic
- Tuberkulóza (pediatrie)
- Tuberkulóza (pneumologie)

U

- Uhlokopská pneumokonióza
- Umělá plicní ventilace
- Urgentní stavy v pneumologii

V

- Ventilačně-perfuzní poměr
- Vrozené vývojové vady dýchací soustavy
- Vyšetření hrudníku (pneumologie)
- Vyšetření plicní difuze a perfuze
- Vyšetření respiračního systému dítěte

Z

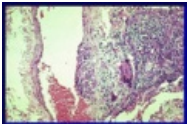






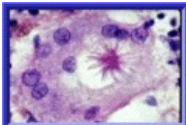
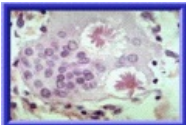

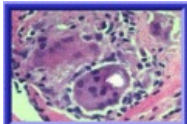
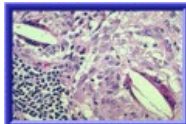
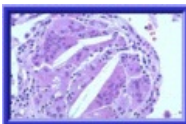

- Zánět mediastina

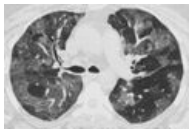
B

- B2-agonisté s rychlým nástupem účinku


Media in category "Pneumologie"

The following 97 files are in this category, out of 97 total.

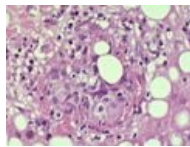
				
002 Transmuráln... 355 × 235; 70 KB	003 Granulomató... 357 × 239; 82 KB	10187 lores.jpg 700 × 520; 29 KB	AB COPD Mokrejs... 1,152 × 2,048; 179 KB	Apirated korn ker... 444 × 640; 209 KB
				
Aspiration 1.jpg 331 × 500; 139 KB	Aspiration 2.jpg 465 × 640; 167 KB	Aspiration pneu... 451 × 640; 316 KB	Asteroidní tělísko... 211 × 142; 12 KB	Asteroidní tělísko... 215 × 146; 12 KB
				
Calcium-oxalátov... 213 × 147; 11 KB	Calcium-oxalátov... 214 × 150; 14 KB	Cholesterolový kr... 214 × 144; 16 KB	Cholesterolový kr... 212 × 140; 11 KB	Covid.jpeg 1,920 × 856; 376 KB



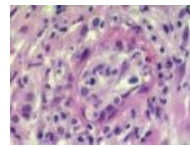
CT plicní edém.jpg
1,280 × 866; 115 KB



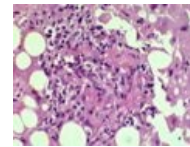
Dechova prace.png
724 × 408; 27 KB



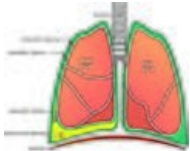
Fibrin ring granul...
533 × 403; 83 KB



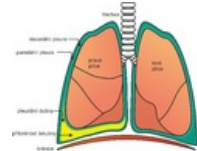
Fibrin ring granul...
533 × 400; 64 KB



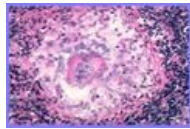
Fibrin ring granul...
533 × 407; 77 KB



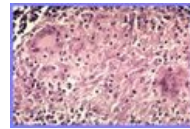
Fluidothorax.jpg
2,674 × 2,198; 3.49 MB



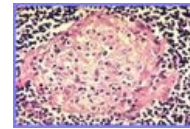
Fluidothorax.png
2,674 × 2,198; 609 KB



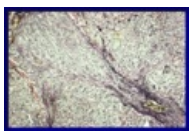
Granuloma non-n...
310 × 210; 28 KB



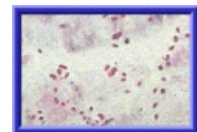
Granuloma non-n...
310 × 210; 31 KB



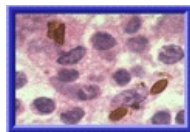
Granuloma non-n...
310 × 210; 35 KB



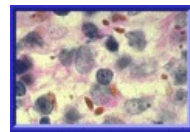
Granulomatózní ...
358 × 238; 82 KB



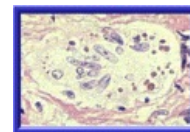
Hamazakiho-Wes...
216 × 149; 11 KB



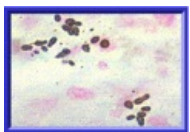
Hamazakiho-Wes...
215 × 149; 12 KB



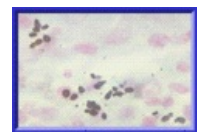
Hamazakiho-Wes...
212 × 144; 12 KB



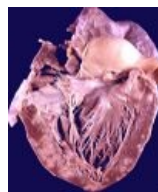
Hamazakiho-Wes...
213 × 147; 12 KB



Hamazakiho-Wes...
212 × 146; 10 KB



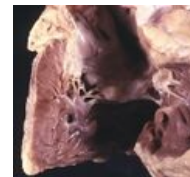
Hamazakiho-Wes...
210 × 142; 7 KB



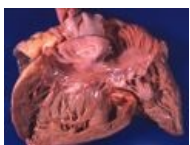
Heart-sarcoidosis...
400 × 481; 47 KB



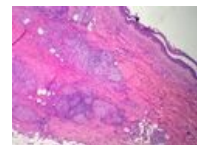
Hrtan - nákras.jpg
1,000 × 2,041; 461 KB



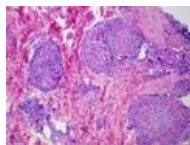
Hypertrofie PK 2.j...
640 × 599; 129 KB



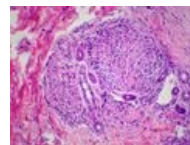
Hypertrofie PK.jpg
500 × 369; 141 KB



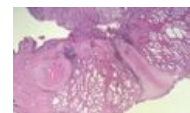Kveim test 1.jpg
533 × 400; 104 KB



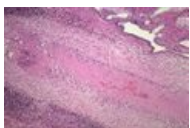
Kveim test 2.JPG
533 × 400; 111 KB



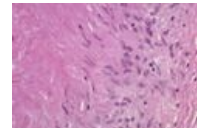
Kveim test 3.JPG
533 × 400; 82 KB



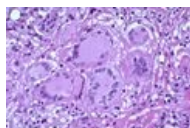
Necrobiotic post-...
533 × 310; 62 KB



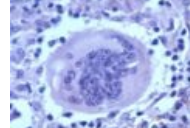
Necrobiotic post-...
533 × 355; 87 KB



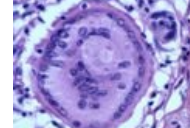
Necrobiotic post-...
533 × 387; 45 KB



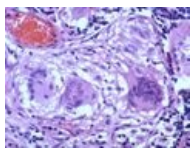
Obrovské mnoho...
533 × 360; 72 KB



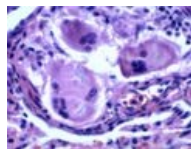
Obrovské mnoho...
533 × 429; 54 KB



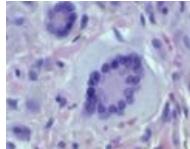
Obrovské mnoho...
533 × 427; 57 KB



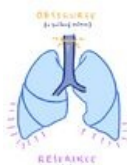Obrovské mnoho...
533 × 404; 71 KB



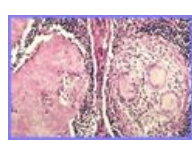
Obrovské mnoho...
533 × 411; 56 KB



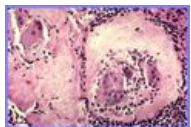
Obrovské mnoho...
533 × 438; 46 KB



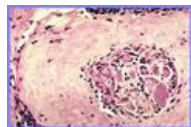
Obstrukce vs res...
2,182 × 3,086; 371 KB



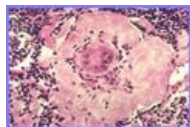
Osud granulomu ...
310 × 210; 32 KB



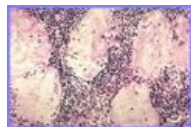
Osud granulomu ...
310 × 210; 28 KB



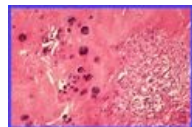
Osud granulomu ...
310 × 210; 27 KB



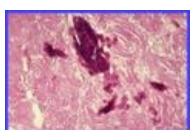
Osud granulomu ...
310 × 210; 28 KB



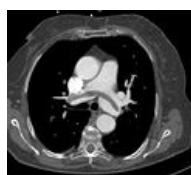
Osud granulomu ...
310 × 210; 28 KB



Osud granulomu ...
310 × 210; 25 KB



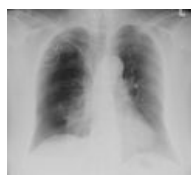Osud granulomu ...
310 × 210; 25 KB



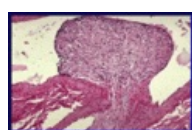
PE.jpg
897 × 821; 197 KB



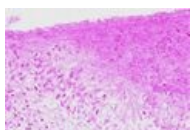
Plicní edém pictu...
1,488 × 2,105; 463 KB



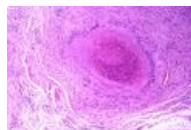
PNO vpravo.jpg
1,047 × 983; 413 KB



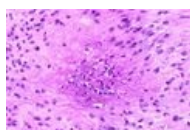
Polypoidní intimá...
355 × 235; 67 KB



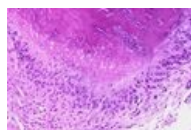
Rheumatoid nod ...
533 × 367; 53 KB



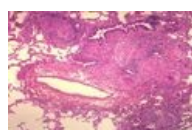
Rheumatoid nod ...
533 × 371; 93 KB



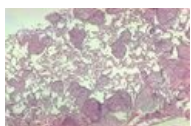Rheumatoid nod ...
533 × 357; 60 KB



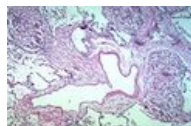
Rheumatoid nod ...
533 × 370; 69 KB



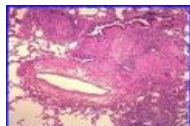
Sarcoid lunginv1...
600 × 396; 97 KB



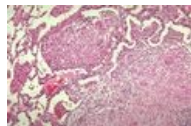
Sarcoid lunginv2...
600 × 394; 116 KB



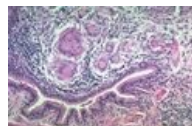Sarcoid lunginv7...
600 × 399; 126 KB



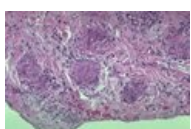
Sarkoidóza - hist...
262 × 178; 24 KB



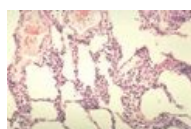Sarkoidóza - hist...
600 × 414; 125 KB



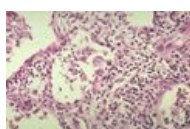
Sarkoidóza - hist...
600 × 398; 106 KB



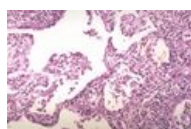
Sarkoidóza - hist...
600 × 393; 87 KB



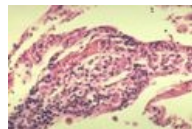
Sarkoidóza - výv...
600 × 401; 72 KB



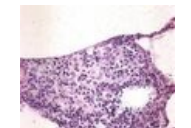
Sarkoidóza - výv...
600 × 396; 75 KB



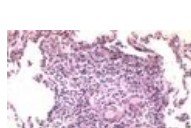
Sarkoidóza - výv...
600 × 399; 91 KB



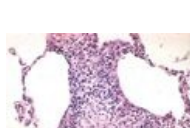
Sarkoidóza - výv...
600 × 432; 67 KB



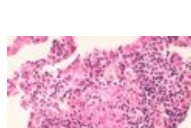
Sarkoidóza - výv...
490 × 587; 97 KB



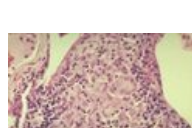Sarkoidóza - výv...
600 × 441; 88 KB



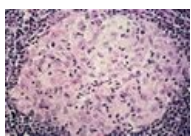
Sarkoidóza - výv...
600 × 419; 83 KB



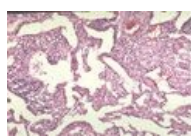
Sarkoidóza - výv...
600 × 406; 62 KB



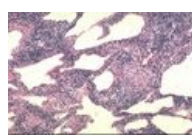
Sarkoidóza - výv...
600 × 420; 75 KB



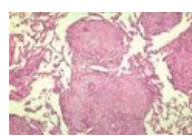
Sarkoidóza - výv...
600 × 409; 87 KB



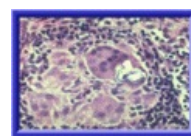
Sarkoidóza - výv...
600 × 406; 125 KB



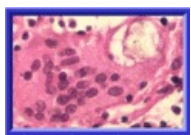
Sarkoidóza - výv...
585 × 383; 107 KB



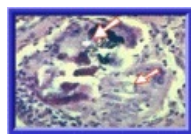
Sarkoidóza - výv...
600 × 394; 99 KB



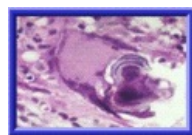
Schaumanovy in...
214 × 148; 14 KB



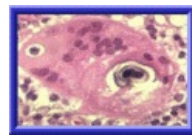
Schaumanovy in...
212 × 146; 11 KB



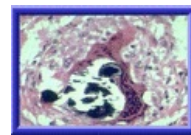
Schaumanovy in...
214 × 146; 14 KB



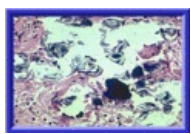
Schaumanovy in...
214 × 148; 11 KB



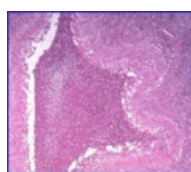
Schaumanovy in...
214 × 150; 12 KB



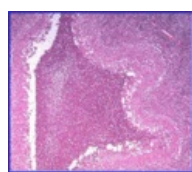
Schaumanovy in...
216 × 151; 14 KB



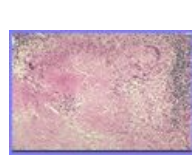
Schaumanovy in...
215 × 146; 15 KB



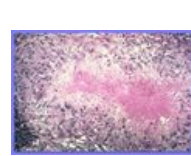
Suppurative stell...
354 × 311; 45 KB



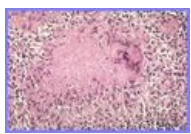
Suppurative stell...
359 × 315; 45 KB



Tuberkulóza - Gr...
310 × 210; 29 KB



Tuberkulóza - ne...
310 × 210; 30 KB



Tuberkulóza - ne...
310 × 210; 33 KB



Urgentní stavy v ...
1,668 × 2,154; 435 KB