

Kefalhematom

Kefalhematom je porodní poranění definované jako subperiostální krvácení omezené hranicemi lebečních kostí, ve většině případů bez průvodních změn na kůži. Vzniká tlakem porodních cest při naléhání hlavičky během porodu a zvětšuje se během několika hodin po porodu. Nejčastěji se nachází nad parietální kostí, méně často nad kostí okcipitální. Na rozdíl od *caput succedaneum* a subgaleárního krvácení je ohraničen lebečními švy. Při palpaci jde o přesně ohraničený, fluktuující nebo pružný útvar nad lebeční kostí. Rizikovým faktorem pro vznik kefalhematomu je instrumentální porod kleštěmi či vakuumextrakcí.

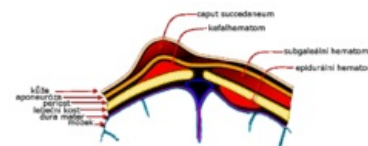


Schéma poranění měkkých tkání hlavy: porodní nádor, kefalhematom, subgaleální hematom a epidurální hematom.

Kefalhematom nevyžaduje léčbu. Nejprve během prvních týdnů kalcifikuje od okrajů a následně osifikuje. V dalším období dochází postupně k resorpci osifikovaného kefalhematomu a remodelaci kosti do původního tvaru, bez narušení symetrie kalvy.

U větších kefalhematomů se v úvodu doporučuje sledovat krevní obraz pro možnost anemizace a hladinu bilirubinu pro možnost progresu ikteru z extravazálního rozpadu erytrocytů.^{[1][2][3][4][5]}

Odkazy

Související články

- Porodní traumatismus
- Caput succedaneum

Reference

- MATAS, M, J DORT a H TOBRMANOVÁ. Přirozený průběh spontánního hojení kefalhematomů. *Pediatric pro praxi* [online]. 2014, roč. 15, vol. 1, s. 45-46, dostupné také z <<https://www.pediatricpropraxi.cz/pdfs/ped/2014/01/12.pdf>>.
- Dort J, a kol. Neonatologie. Praha: Karolinum, 2004.
- Dort J, Dortová E, Jehlička P. Neonatologie. 2. vyd. Praha: Karolinum 2013.
- Gleason ChA, Devaskar S. Avery's Diseases of the Newborn. 9th. ed. Philadelphia, Saunders 2011.
- Lebl J, Janda J, Pohunek P, Starý J. Klinická pediatrie. Praha: Galén 2012.