

Kostní dřeň

Kostní dřeň (*medulla ossium*) představuje od 7. měsíce prenatálního období hemopoetický orgán (tzv. *medullo-lymfatická perioda*). Nachází se v tělech dlouhých kostí a v prostorech mezi trámci spongiosy. Vyplňuje dřeňovou dutinu (*cavitas medullaris*). Měkká, makroskopicky různá tkáň tvořená retikulárním vazivem. Pro mikroskopické vyšetření se získává sternální punkcí.

Červená kostní dřeň

Medulla ossium rubra je orgánem **krvetočby**. Skládá se z prostorové sítě retikulárního vaziva (retikulární buňky, vlákna), makrofágů a širokých kapilár. V okách vaziva jsou kmenové buňky pro tvorbu erytrocytů, většinu leukocytů a krevní destičky. Červená kostní dřeň zůstává ve spongiose kloubních konců dlouhých kostí, ve spongiose krátkých kostí, v pánevních kostech, ve sternu, žebrech a v diploe lebečních kostí.

Obsahuje:

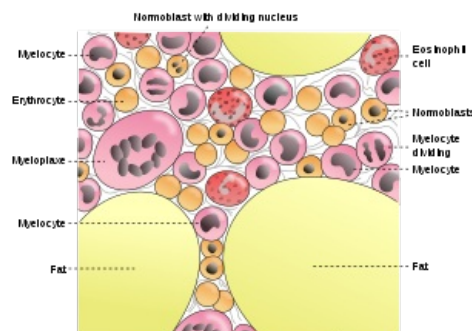
- retikulární buňky – tvoří síť, ve které jsou umístěné kmenové buňky;
- tukové buňky – jejich množství se může měnit v závislosti na potřebě krvetočby;
- makrofágy – fagocytují apoptotické nezralé krvinky a staré erythrocyty a podílejí se na řízení hemopoese uvolňováním faktorů

Žlutá kostní dřeň

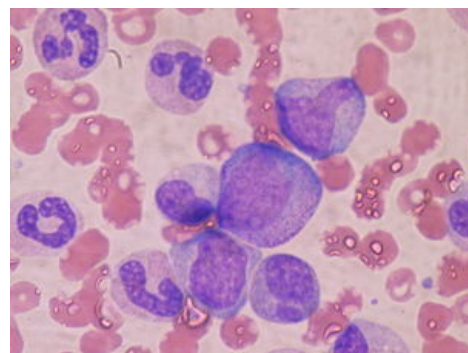
Medulla ossium flava vzniká z červené kostní dřeně. Ve dření dlouhých kostí během růstu ustává krvetočba, retikulární vazivo je **prostupováno tukovými buňkami** a červená dřeň se mění ve žlutou. Ve 20 letech je žlutá kostní dřeň v dutinách všech dlouhých kostí (výjimka – proximální konec těla humeru a femuru). Je schopna reaktivace na červenou kostní dřeň.

Šedá kostní dřeň

Medulla ossium grisea je průsvitná a vzniká ze žluté dřeně **ztrátou tuku**. Typická je pro pozdní věk.



Složení kostní dřeně



Kostní dřeň s promyelocyty ve středu a dvěma metamyelocyty a neutrofil

Odkazy

Virtuální mikroskop

 Kostní dřeň - HE (<https://mikroskop.wikiskripta.eu/?idx=20091+>)

Související články

- Krev
- Punkce (odběr kostní dřeně)

Externí odkazy

 Kostní dřeň

Použitá literatura

- ČIHÁK, Radomír. *Anatomie 1*. 2. vydání. Praha : Grada, 2001. 497 s. ISBN 80-7169-970-5.
- LÜLLMANN-RAUCH, Renate. *Histologie*. 3. vydání. Praha : Grada, 2012. 576 s. ISBN 978-80-247-3729-4.

Reference