

Larynx

Hrtan (latinsky *larynx*) je nepárový orgán, řadí se do dýchacího systému. Prochází jím vzduch do průdušnice a následně do plic, slouží tedy k *respiraci* a dále k *fonaci*.

Je uložen v přední krajině krční. Stěna laryngu je zpevněna chrupavkami, drobnými klouby, ligamenty a membránami. Chrupavky ovládá 7 párů svalů. Povrch kryje adventicie a dutina je vystlána sliznicí, která je připevněna pomocí podslizničního vaziva (histologický preparát).

Tvar hrtanu

Larynx je dutý, zezadu oploštělý. Jeho délka je 5 cm. Dutina laryngu, *cavitas laryngis*, je uprostřed zúžena dvěma páry řas, tak dostává tvar přesýpacích hodin. Zúžení a řasy dělí dutinu laryngu na tři části: vestibulum laryngis, *cavitas laryngis intermedia* a *cavitas infraglottica*.

Vestibulum laryngis – předsíň, začíná z dutiny hltanové vchodem, *aditus laryngis*. Vchod zepředu ohraničuje nepárová příklopka hrtanová, *epiglottis*, a po stranách párové řasy, *plicae aryepiglotticae*. Řasa je ztlustělá ve dvou hrbolcích – mediálně *tuberculum corniculatum* a laterálně *tuberculum cuneiforme*, oba hrbolky jsou podmíněny stejnými chrupavkami. Vzadu uzavírá aditus laryngis řasa vkleslá mezi hlasivkové chrupavky, *plica interarytenoidea*. Dutina vestibula se kaudálně zužuje a na konci je řasa, *plica vestibularis*, která s druhostrannou řasou svírá šterbinu, *rima vestibuli*. Její okraje jsou zaoblené a sytě červené.

Cavitas laryngis intermedia – střední část hrtanu, do stran se rozšiřuje a tvoří *ventriculus laryngis*, který se může dále jak ventrálně, tak laterálně rozšiřovat do *sacculus laryngis*. Dolní hranici dutiny tvoří hlasové řasy, *plicae vocales*, které mezi sebou svírají šterbinu, *rima glottidis*. Sliznice na plicae vocales je bílá a je kryta vícevrstevnatým dlaždicovým epitelem. Přední oddíl rima glottidis je podložen vazy, *ligamenta vocalia*, označuje se jako *pars intermembranacea*. V zadním oddílu je rima ohraničena hlasivkovou chrupavkou, *cartilago arytaenoidea*, a je to *pars intercartilaginea*.

Cavitas infraglottica – dolní část hrtanu, která plynule přechází do průdušnice.

Poloha a syntopie

Hrtan je uložen ve viscerálním krčním prostoru. Je hmatný a viditelný díky vyklenutí kůže hrtanovými chrupavkami – *prominentia laryngis* (u mužů viditelná víc, jako „ohryzek“).

Ventrálně leží ve střední čáře jen povrchová a střední krční fascie. Pokud je vytvořen, může ventrálně ležet i *lobus pyramidalis* štítné žlázy. **Laterálně** jsou laloky štítné žlázy.

Dorsolaterálně leží nervově cévní svazek krční. **Dorzálně** leží hltan. **Kraniálně** je jazyk a jazyk, na které je hrtan zavěšen.

Hrtan se promítá u mužů na těla obratlů C₅₋₆, u žen o půl obrátle výše. U novorozence je uložen kraniálněji než u dospělých, před tělem C₃₋₄, to zajišťuje možnost polykání v průběhu sání.

Hrtan je pohyblivý, proto se mění jeho poloha při polknutí, fonaci, kašli apod.

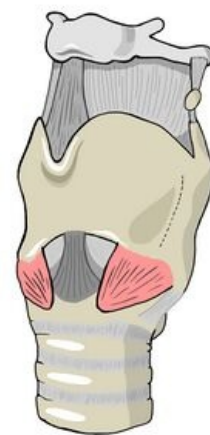Chrupavky hrtanu

Tvoří skelet laryngu. Cartilago thyroidea, cricoidea a epiglottis jsou *nepárové*, ostatní: cartilago arytenoidea, corniculata, cuneiformis, jsou *párové*.

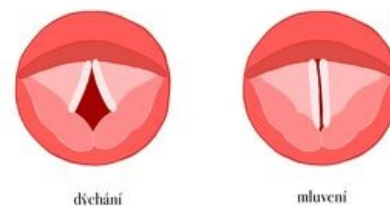
Haylinními chrupavkami jsou: *cartilago thyroidea*, *cartilago cricoidea*, *dolní část cartilagine arytenoideae*. Elastické chrupavky jsou: *cartilago epiglottica*, *cartilagine cuneiformes*, *cartilagine corniculatae* a *horní část cartilagine arytenoideae*.

- **Cartilago thyroidea** – štítná chrupavka, je nejobtější. Na přední ploše krku je zřetelná *prominentia laryngis* (u mužů je po pubertě výraznější než u žen). Chrupavku tvoří dvě ploténky: *lamina dextra* a *lamina sinistra*. Jsou k sobě přiloženy pod úhlem 90° a v místě spojení je nahoře i dole zářez: *incisura thyroidea superior* a *incisura thyroidea inferior*. Z dorzálních okrajů plotének vybíhají na každé straně nahoru i dolů výběžky: *cornu superius* a *cornu inferius*. Cornu inferius mají kloubní plošku pro spojení s *cartilago cricoidea*. Na zevní ploše plotének je vyvýšená šikmá hrana, *linea obliqua*, což je místo pro úpon a začátek infrahyoidních svalů. Dorzálně od liney obliquy začínají svalové snopce *m. constrictor pharyngis inferior*. Ventrálně od liney obliquy bývá otvor, *foramen thyroideum*, pro r. internus n. laryngei superioris a připojené cévy (pokud jdou skrz membrana thyroidea, pak foramen chybí).

- **Cartilago cricoidea** – prstencová chrupavka. Má vpředu oblouk, *arcus cartilagine cricoideae*, a vzadu



Hrtan

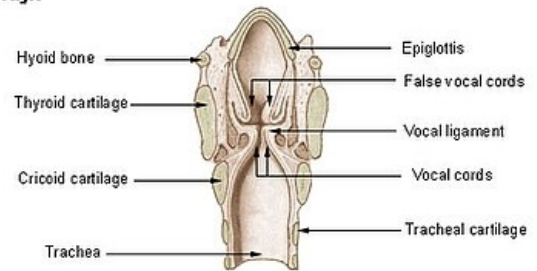


Hlasivky při dýchání a mluvení

ploténku, *lamina cartilaginis cricoideae*. Na horní ploše ploténky jsou párové kloubní jamky, *facies articulares arytaenoideae*, pro spojení s cartilago arytaenoidea. Na zadní ploše ploténky jsou párové jamky pro začátky svalů. Na boku, v místě přechodu oblouku do ploténky, je párová kloubní jamka, *facies articularis thyroidea*.

- **Cartilago arytaenoidea** – hlasivková chrupavka, párová. Má tvar jehlanu se základnou, *basis*, obrácenou kaudálně a s vrcholem, *apex*, směřujícím kraniálně. Na basi je kloubní ploška, *facies articularis*, pro spojení s cartilago cricoidea. Z base dopředu vybíhá *processus vocalis* pro lig. vocale a laterálně *processus muscularis* pro úpon svalů hrtanu.
- **Epiglottis** – příklopka hrtanová, nepárová cartilago epiglottica, jako jediná z elastické chrupavky. Kraniálně je epiglottis široká, lopatkovitá, kaudálně vybíhá ve stopku, *petiolus*, která je spojená syndesmosou se zadní plochou cartilago thyroidea.
- **Cartilago corniculata** – malá párová chrupavka spojená syndesmosou s hrotem cartilago arytaenoidea. V aditus laryngis podmiňuje vyklenutí sliznice v hrbolek, *tuberculum corniculatum*.
- **Cartilago cuneiformis** – zavzata do plica aryepiglottica o něco laterálněji a vyklenuje hrbolek, *tuberculum cuneiforme*.
- **Cartilagine sesamoideae** – drobné chrupavky uložené v plica interarytaenoidea, v ligamentum vocale a ligamentum hyothyroideum, kde se nazývají *cartilagine triticeae*.

Larynx



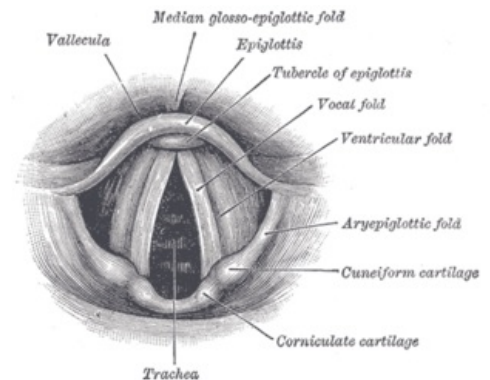
Frontální řez hrtanu

Klouby hrtanu

- **Articulatio cricothyroidea** – kloub mezi dolním rohem, *cornu inferior*, štítné chrupavky a jamkou na boku chrupavky prstencové. Je to válcový kloub na obou stranách. Pohyb v obou částech probíhá současně.
- **Articulatio cricoarytenoidea** – kloub mezi basí hlasivkové chrupavky a horním okrajem ploténky prstencové chrupavky. Je to oploštělý eliptický kloub s volným kloubním pouzdrem.

Vazy a membrány hrtanu

- **Membrana thyrohyoidea** – spojuje horní okraj cartilago thyroidea s os hyoideum. Je zesílená uprostřed a po stranách. Tvoří nepárové *ligamentum thyrohyoideum medianum* a párové *ligamentum thyrohyoideum laterale*. Fixuje larynx k jazylce. Před ní je vytvořena *bursa hyoidea*. V membráně je otvor pro r. internus n. laryngei superioris a vasa laryngea superior, pokud jím neprostupují, tak jdou ve foramen thyroideum, který je na cartilago thyroidea.
- **Ligamentum cricotracheale** – spojuje cartilago cricoidea s první chrupavkou trachey. Je to závěsný vaz průdušnice.
- **Ligamentum thyroepiglotticum** – fixuje epiglottis ke cartilago thyroidea.
- **Ligamentum hyoepiglotticum** – spojuje epiglottis s os hyoideum. Je to plochý vaz z elastického vaziva.
- **Ligamentum cricothyroideum** – leží ventrálně a spojuje ve střední čáře oblouk cartilago cricoideae s cartilago thyroidea. Jeho laterální okraje navazují na conus elasticus.
- **Conus elasticus** (membrana cricovocalis) – navazuje na lig. cricothyroideum. Dále jeho začátek pokračuje po horním obvodu prstencové chrupavky až ke chrupavce hlasivkové, k jejímu processus vocalis. Jejich horní okraj tvoří základ pro lig. vocale.
- **Ligamentum vocale** – elastický vaz mezi processus vocalis hlasivkové chrupavky a zadní stranou chrupavky štítné. Je to klíčový vaz laryngu – jeho mediální okraj je podkladem pro plica vocalis. Lig. vocale spolu s conus elasticus tvoří kaudální úsek membrana fibroelastica laryngis.
- **Membrana fibroelastica laryngis** – souhrnný název vazivového aparátu uloženého pod sliznicí hrtanu. Má horní a dolní oddíl. Horní oddíl je *membrana quadrangularis* a dolní oddíl tvoří conus elasticus a ligamentum vocale, společným názvem *membrana cricovocalis*.
- **Ligamentum cricopharyngeum** – tvoří proužky vaziva, které od zadních okrajů ploténky prstencové chrupavky vyzařují do stěny hltanu.



Hlasivky

Svaly hrtanu

Jsou to drobné svaly, které jsou vytvořené z *posledních dvou žaberních oblouků*, proto je inervuje *n. vagus*. Svaly leží na ventrální, laterální i dorsální straně hrtanu. Dělí se do tří skupin.

Ventrální skupina

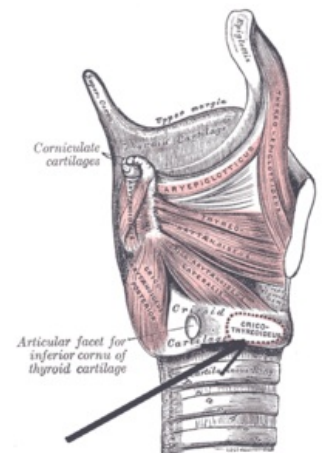
- **M. crico-thyroideus** – rozbíhá se od oblouku cartilago cricoidea ke cartilago thyroidea. Mediálně uložená a vertikálně probíhající skupina snopců se nazývá pars recta, laterální šikmé snopce tvoří pars obliqua. Sval je funkčním pokračováním m. constrictor pharyngis inferior, s nímž dohromady tvoří prstenec, který obepíná jak larynx tak pharynx.

Laterální skupina

- **M. crico-arytaenoideus lateralis** – začíná od horního oblouku cartilago cricoidea a běží k processus muscularis cartilaginis arytaenoidea.
- **M. thyro-arytaenoideus** – začíná na vnitřní ploše ploténky cartilago thyroidea a upíná se na cartilagine arytaenoideae. Mediální část svalu naléhající na lig. vocale se jmenuje **musculus vocalis**.
- **M. thyro-epiglotticus** – jde od vnitřní ploténky cartilago thyroidea k okraji epiglottis. Sklápí epiglottis dolů.

Dorsální skupina

- **M. crico-arytaenoideus posterior** – jde od zadní plochy cartilago cricoidea k processus muscularis cartilaginis arytaenoideae.
- **M. arytaenoideus** – tvořen šikmými povrchnějšími snopci, pars obliqua, a hlouběji uloženými snopci, pars transversa. Svým uspořádáním připomínají šňěrování bot.
- **M. ary-epiglotticus** – jde od cartilago arytaenoidea k okraji epiglottis jako pokračování m. arytaenoideus, pars obliqua.



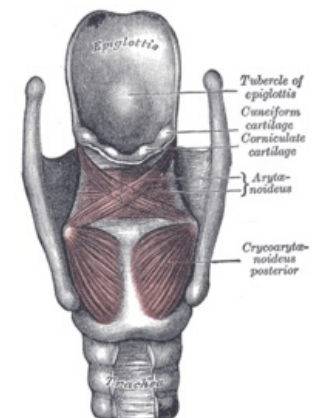
Laterální skupina svalů laryngu

Funkce svalů laryngu

Hlasivkovou štěrbinu **rozšiřuje** m. crico-arytaenoideus posterior. Jako jediný ze svalů laryngu rozevřívá hlasivkovou štěrbinu a udržuje ji otevřenou pro dýchání – **respirační postavení**. Opakem je **fonační postavení**, při kterém je štěrbina v různém stavu. Hlasivkovou štěrbinu **zúžuje** m. crico-arytaenoideus lateralis. Hlasivkovou štěrbinu **uzavírá** m. arytaenoideus. **Kvalitní uzávěr** hlasivkové štěrbiny dokončí m. thyro-arytaenoideus. Hlasivky **zkracuje** m. thyro-arytaenoideus - nejvíce se podílí na tvorbě hlasu. Čím více svalových vláken m. thyro-arytaenoideus se kontrahuje, tím silnější je vibrující partie hlasivkového vazů a naopak. V tomto mechanismu je aktivní **m. vocalis**, což je mediální část m. thyro-arytaenoideus. Hlasivky **napíná** a **natahuje** m. crico-thyroideus.

Uzávěr dolních cest dýchacích při polykání je zajišťován třemi mechanismy:

vysunutí laryngu kraniálně (díky suprahyoideálním svalům),
zúžení vchodu do laryngu (sklopení epiglottis díky svalům končícím na epiglottis – m. ary-epiglotticus a m. thyro-epiglotticus),
zúžení hlasivkové štěrbiny (díky m. crico-arytaenoideus lateralis).



Dorzální skupina svalů laryngu

Sliznice hrtanu

Sliznice hrtanu bývá kryta převážně **víceřadým cylindrickým epitelem s řasinkami**. Pravidelnou výjimkou jsou tvoří *plicae vocales* a část povrchu *epiglottis*, kde je **epitel vícevrstevnatý dlaždicový nerohovějící**. *Plicae vestibulares* jsou po narození kryty víceřadým cylindrickým epitelem s řasinkami, ale již poměrně záhy se v nich mohou objevit ostrůvky vrstevnatého dlaždicového nerohovějícího epitelu. Ostrůvky mohou být i poměrně rozsáhlé a na histologickém preparátu mohou být i *plicae vestibulares* pokryty vrstevnatým dlaždicovým rohovějícím epitelem. Rozsah vrstevnatého dlaždicového nerohovějícího epitelu může být velký zejména u kuřáků.

Ve sliznici jsou ostrůvky lymfatické tkáně a místy i typické lymfatické uzlíky. Sliznice obsahuje i drobné seromucinosní *glandulae laryngeales*, ty ale chybějí na hlasívkách.

Cévy a nervy hrtanu

Tepny, žíly a míza

- a. laryngea superior (z a. thyroidea superior)
- a. laryngea inferior (z a. thyroidea inferior)
- vv. laryngeae ústí do vv. thyroideae
- míza odtéká do nodi lymphatici cervicales profundi superiores et inferiores

Nervy

Motorická inervace – pochází z větví n. vagus. Je bohatá v motorické i v propioceptivní složce.

- R. externus n. laryngei superioris – inervuje jeden ventrální sval m. crico-thyroideus.
- N. laryngeus recurrens – inervuje všechny ostatní svaly.

Sensitivní inervace

- R. internus n. laryngei superioris – sliznice až po úroveň plica vocales.
- N. laryngeus recurrens – oblast pod plica vocales.
- Mezi oběma nervy je na zadní ploše cartilago cricoidea tzv. *Galenova anastomoza*.

Parasympatická inervace – z n. vagus.

Sympatická inervace – z pars cervicalis trunci sympathici.

Odkazy

Virtuální mikroskop



Hrtan - žlutý trichrom (<https://mikroskop.wikiskripta.eu/?idx=20072+>)

Související články

- Koniotomie
- Tracheotomie
- N. vagus
- Infrahýoidní svaly

Externí odkazy

- Hrtan - Wikipedia (<https://cs.wikipedia.org/wiki/Hrtan>)
- Larynx - Youtube (<https://www.youtube.com/watch?v=Z3S2dD9BrSY>)

Použitá literatura

- PETROVICKÝ, Pavel, et al. *Anatomie s topografií a klinickými aplikacemi : Orgány a cévy*. 1. vydání. Osveta, 2001. 463 s. sv. 1. ISBN 80-8063-046-1.
- ČIHÁK, Radomír a Miloš GRIM. *Anatomie*. 2. 3. vydání. Praha : Grada, 2013. ISBN 9788024747880.