

Leiomyosarkom

Leiomyosarkom (MKN-O: 8890/3 (<http://codes.iarc.fr/code/3414>)) je maligní nádor vycházející z buněk hladké svaloviny. Leiomyosarkomy jsou poměrně vzácné nádory, nejčastěji vznikají v končetinách, v retroperitoneu, v gastrointestinálním traktu a v ženském pohlavním traktu. Věkově standardizovaná incidence se pohybuje kolem 9 případů na milión. Incidence je vyšší u žen, po vyloučení leiomyosarkomů dělohy je incidence srovnatelná. Leiomyosarkomy jsou nádory vyššího věku, před dvacátým rokem jsou zcela raritní a incidence roste s věkem. Celkové pětileté přežití se pohybuje kolem 50 %, patrný je mírně vzestupný trend. Celkové přežití se liší dle lokality výskytu nádoru, zatímco u leiomyosarkomů dělohy se pětileté přežití pohybuje kolem 40 %, v případě leiomyosarkomů kůže se pětileté přežití pohybuje kolem 95 %.

Klinické chování

Klinicky se nádor manifestuje především jako masivní hmota. Vedle bolesti se může podle lokalizace prezentovat např. jako Buddův-Chiariho syndrom, renální selhání v důsledku komprese renálních žil, nebo abnormální vaginální krvácení.

Nádor se šíří per continuitatem, prorůstá do cév a zakládá vzdálené hematogenní metastázy, zejm. v plicích.

Makroskopický vzhled

Tumor makroskopicky imponuje jako masovitá hmota, barva může být šedá, bílá i hnědá až růžová. Struktura může být fascikulární i měkká a homogenní. Makroskopicky může být jak poměrně dobře ohraničený, tak i infiltrativně rostoucí do okolí. Na řezu může být poměrně homogenní, zejména u větších tumorů jsou běžné sekundární regresivní změny, tj. hemoragie, nekrózy a formace cyst.

Histopatologie

Typickým histopatologickým vzorem jsou protínající se dobře definované skupiny *vřetenitých buněk*. Tento vzor však nebývá plně vytvořen a tumor tak může v některých oblastech nabývat storiformního, palisádovitého nebo hemangiopericytomu podobného uspořádání. Tumor je obvykle výrazně buněčný, ovšem může dojít k fibróze nebo k myxoidním změnám (myxoidní leiomyosarkom). Myxoidní změny mohou být tak výrazné, že tumor má až síťovitý nebo mikrocystický charakter. U velkých tumorů jsou běžné zóny hyalinizace a nekroz. Spíše výjimečně může být tumor zánětlivě infiltrován.

Jádra nádorových buněk jsou obvykle protažená s tupými konci, mohou být laločnatá nebo zoubkovaná. Jádra bývají hyperchromatická, jaderný pleomorfismus bývá patrný, někdy ovšem může být jen mírný, nebo patrný jen v ložiscích. Mitotická aktivita bývá výrazná, atypické mitózy jsou časté. Cytoplazma je eosinofilní až jasná, poměrně časté jsou intracytoplazmatické vakuoly.

Epiteloidní leiomyosarkom je málo obvyklá varianta, při které jsou přítomny osteoklastům podobné obrovské mnohоядерné nádorové buňky obklopené výraznou chronickou zánětlivou infiltrací. Často je tato varianta patrná pouze ložiskovitě.

Imunohistochemické vlastnosti

Prakticky vždy pozitivní:

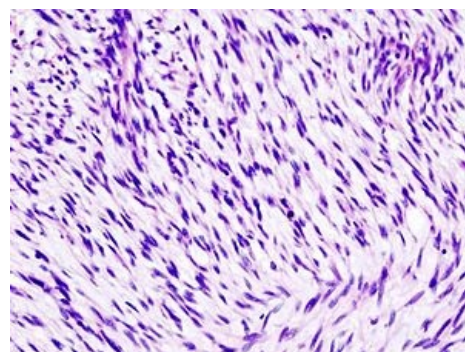
- SMA,
- desmin,
- h-caldesmon,
- histon-deacetyláza 8.

Může být pozitivní:

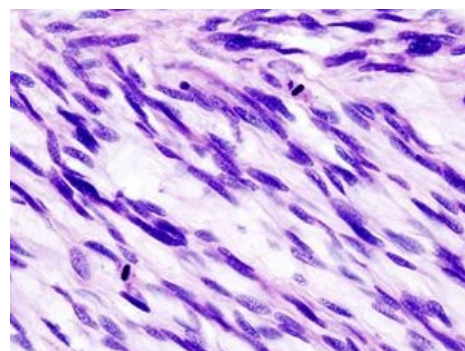
- keratin,
- EMA,
- CD34,
- S100,
- CD10.

Obvykle negativní:

- KIT (v pozitivním případě není přítomna mutace genu c-Kit).



Děložní leiomyosarkom, H&E. Patrné je charakteristické uspořádání buněk.



Děložní leiomyosarkom, H&E. Patrné je charakteristické tupé zaoblení konců protažených jader.

Může být pozitivní u děložních leiomyosarkomů:

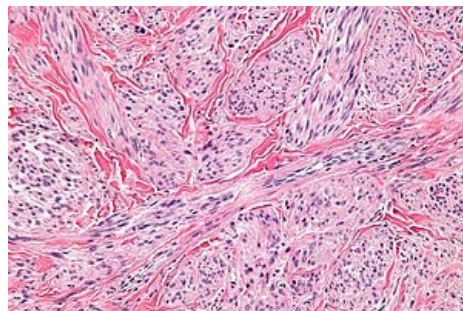
- estrogenové receptory,
- progesteronové receptory,
- androgenové receptory.

Obecné markery:

- Ki67 vykazuje u leiomyosarkomů vyšší aktivitu ve srovnání s leiomyomy.
- P53 je mutován zhruba u čtvrtiny až poloviny leiomyosarkomů dělohy (a nikdy není mutován u leiomyomů).

Diferenciální diagnostika

Diferenciálně diagnosticky je třeba odlišit leiomyosarkom zejména od leiomyomu a dalších proliferací hladké svaloviny, zejména pokud jde o proliferaci atypickou. Na hranici mezi leiomyomy a leiomyosarkomy je léze nejistého biologického chování označovaná jako STUMP (*Smooth Muscle Tumour of Uncertain Malignant Potential*).



Kožní leiomyosarkom, H&E

Odkazy

Virtuální preparáty

		
Leiomyosarkom retroperitonea, H&E	Leiomyosarkom retroperitonea, aktin	Leiomyosarkom retroperitonea, desmin
zdroj: de.Pathowiki.org (http://de.pathowiki.org/)	zdroj: de.Pathowiki.org (http://de.pathowiki.org/)	zdroj: de.Pathowiki.org (http://de.pathowiki.org/)

Související články

- Leiomyom
- Nádory mezenchymové
- Zhoubné nádory děložního těla

Reference

- DENNIS, N., M. FRANCIS a G. LAWRENCE. *Soft Tissue Sarcoma Incidence and Survival Tumours Diagnosed in England Between 1985 and 2009 : Report Number R12/06*. Birmingham : West Midlands Cancer Intelligence Unit, 2012.
- D'ANGELO, E. a J. PRAT. Uterine sarcomas: a review. *Gynecol Oncol.* 2010, vol. 116, no. 1, s. 131-9, ISSN 1095-6859.
- FLETCHER, C.M.D., K.K. UNNI a F. MERTENS. *WHO Classification of Tumours : Pathology and Genetics of Tumours of Soft Tissue* [online] . 1. vydání. Lyon : IARC Press, 2002. Dostupné také z <<http://publications.iarc.fr>>. ISBN 92-832-2413-2.
- MOTLÍK, K a J ŽIVNÝ. *Patologie v ženském lékařství*. 1. vydání. Grada, 2001. ISBN 80-7169-460-6.

Externí odkazy

- de.Pathowiki. *Leiomyosarkom* [online]. [cit. 3/2014]. německy. <<http://de.pathowiki.org/wiki/Leiomyosarkom>>.

