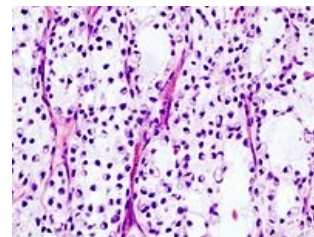


Liposarkom



Liposarkom je maligní nádor vyskytující se nejvíc v retroperitoneu a v podkoží DK. Od ostatních sarkomů jej odlišuje *žlutá barva*. **Mikroskopicky** jej tvoří buňky uni- i multivakuolární (s „pomačkanými“ jádry), histologicky může být dobře diferencovaný, kulatobuněčný, myxoidní, pleomorfní a dediferencovaný.



Mikroskopický obraz myxoidního liposarkomu.

Odkazy

Související články

- Lipom
- Hibernom

Zdroj

- PASTOR, Jan. *Langenbeck's medical web page: Nádory* [online]. ©2006. [cit. 2010-04-18]. <<https://www.freewebs.com/langenbeck/Nadory.rar>>.