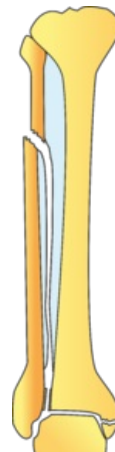


# Maisonneuveova zlomenina



**Maisonneuveova zlomenina** [mezonöv] je etážová kombinovaná fraktura v oblasti bérce a hlezna. Vzniká **everzí** či **zevní rotací** kotníku, často u sportovců. Síla se přenáší přes **interoseální membránu** na proximální třetinu fibuly, kde vzniká subkapitální fraktura.



Maisonneuve

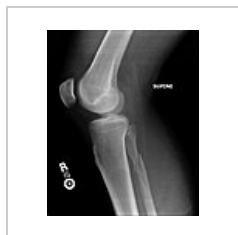**Fraktura odpovídá vysoké zlomenině kotníku typu Weber C s:**

- zlomeninou **mediálního kotníku** či rupturou **lig. deltoideum**
- disrupcí **tibiofibulární syndesmózy**
- roztržení **membrana interossea** až do místa fraktury (s rozstupem tibiofibulární vidlice)
- frakturou fibuly až **v proximální třetině**

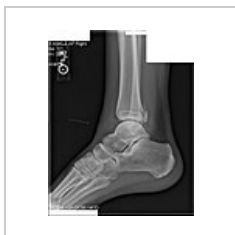**Klasifikace:**

- Podle AO: **44-C3**
- Podle Lauge-Hansena: **pronačně everzní**

**Maisonneuveova zlomenina** zahrnuje přibližně **5 % všech zlomenin kotníku**. **Při jejich diagnostice je tedy nezbytný i RTG snímek proximální diafýzy fibuly**. **Léčba závisí na charakteru a závažnosti zlomeniny včetně poškození měkkých tkání**. **Navíc může být indikováno neurologické vyšetření pro možnost poranění peroneálního nervu**. Obvykle bývá tento typ zlomeniny velice nestabilní a vyžaduje operační řešení.



RTG fibula



RTG malleolus

## Odkazy

### Související články

- Zlomeniny kotníků
- Tibia
- Fibula
- Articulatio talocruralis

### Zdroj

- VOKURKA, Martin, et al. *Velký lékařský slovník*. 7. vydání. Praha : Maxdorf, 2007. 0 s. ISBN 978-80-7345-130-1.
- Listing of Fracture Eponyms (<http://www.gentili.net/fracture.asp?ID=73>)
- Bimalleolar ankle fracture with proximal fibular fracture (<https://link.springer.com/article/10.1007%2Fs00402-005-0035-z>)