

Morbus Scheuermann

Morbus Scheuermann (*Scheuermannova choroba, kyphosis dorsalis juvenilis, adolescentní kyfóza, juvenilní kyfóza, juvenilní osteochondróza*) je závažná strukturální vada multifaktoriálního původu na výrazném genetickém podkladě. Jedná se o jednu z nejčastějších příčin bolesti hrudní páteře u dětí. Choroba postihuje zhruba **2,2 % populace** ve věku od 9 do 18 let, o něco častěji se vyskytuje u **chlapců**. Při včasném neléčení způsobuje u většiny nemocných trvalé a progresivní bolesti hrudní (popř. i bederní a krční) páteře, které výrazně snižují kvalitu života a mohou vést až k invaliditě. Je považována za "chorobu mýtů". Bývá mezi lékařskými profesionály často mylně považována za benigní nemoc, nezpůsobující větší potíže. Rozšířené mýty vedou k obtížím na všech stupních diagnosticko-léčebného procesu, od klinického vyšetření, přes interpretaci radiologických výsledků až po následnou léčbu.

Etiopatogeneze

Nemoc je multifaktoriálního původu na výrazném genetickém podkladě s dědičností 0.74. Dědičnost probíhá dominantně autozomálním způsobem. Jde o **poruchu enchondrální osifikace** v období růstu (9–18 let), kdy v průběhu 3–6 měsíců jedinec prudce naroste až o 5 % své výšky. V tomto období dochází k poškození krycích plotének obratlových těl, ploténky jsou nerovné, vytvářejí se tzv. **Schmorlovy uzly** (intraspongiozní chrupavčité hernie z intervertebrálních disků do obratlových těl). Intervertebrální disky jsou zúžené a nepravidelné. Typický je **klínovitý tvar obratlových těl**, který je dobře patrný na bočním RTG snímku páteře). Dochází ke snížení přední části obratlů, výsledkem může být až obraz **kulatých zad**. Příčina se lokalizuje v oblasti **dolní hrudní páteře**, méně často postihuje i horní hrudní či bederní úsek (od Th₃ po L₂).

Přetěžování páteře má na průběh nemoci negativní vliv, při výrazné zátěži jsou popsány deformity se vznikem myelopatie. Po 18. roce věku hovoříme o **stavu po proběhlé Scheuermannově nemoci**.

Klinický obraz

Nemoc se může projevovat **zvětšenou hrudní kyfózou** nad 40 stupňů Cobbovy křivky (kyfotické držení hrudní páteře přejde později ve strukturální kyfózu). Může se však také vyskytovat v atypických formách s žádnou či mírně akcentovanou hrudní kyfózou nebo kyfózou s vrcholem v thorakolumbární či lumbární části páteře. Obtíže a ponáhavé bolesti v zádech má zhruba polovina dětí. Postižený má velmi zkrácené svaly, kyfóza je plynulá, bez tvorby gibbu. Hybnost i elasticita páteře je omezena. Závažné, trvalé a progresivní bolesti se objevují až po 18 letech věku jako následek degenerativních změn páteře, resp. degenerace meziobratlových plotének.

Atypický typ Scheuermannovy choroby s vrcholem kyfózy v thorakolumbární či lumbární části páteře způsobuje výraznější bolesti. Odlišení od posturální kyfózy se provádí hyperextenčním testem – pacient sepne ruce za hlavou a udělá maximální lordotizaci páteře (vyprsí se) – pokud je zpozorováno reziduum kyfózy, svědčí to pro strukturální vadu (tedy Scheuermannovu chorobu). Dalším klinickým testem může být např. Adamsův test, který se používá rovněž pro diagnostiku skoliózy.

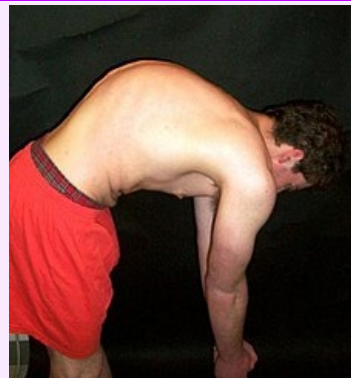Rentgenový obraz

Hlavním zobrazovacím vyšetřením je rentgen celé páteře v předozadní a bočné projekci. Při kyfóze v hrudní páteři vyšší než 40 stupňů vzniká podezření na Scheuermannovu chorobu a zahájí se léčba. Při nízkých stupních kyfózy je vhodné doplnit zobrazovací vyšetření o magnetickou rezonanci, které dokáže odhalit drobné strukturální změny výrazně dříve než rentgenové vyšetření.

Na RTG obrazu je možno vidět nepravidelnosti krycích plotének, až vytvoření Schmorlových uzlů asi u 40 % nemocných. Tzv. **Edgrenovo-Vainovo znamení** je jev, kdy u větších Schmorlových uzlů dojde na protilehlé krycí ploténce ke kompenzačně zmnoženému ohraničenému kostnímu růstu, který se nalézá přesně proti nim. Nastává zúžení meziobratlových prostorů. Objevují se klínovité deformity těl nad 5° alespoň u 3 obratlů (není to však podmínkou), kyfóza je nad 40°.

Měření se provádí podle **Cobba** na bočním snímku od nejvyššího viditelného obratle, konstrukce úhlu je obdobná jako u skoliózy.

Morbus Scheuermann



Pacient s Scheuermannovou chorobou

Klinický obraz	zvětšená hrudní kyfóza (není nutná), bolest v zádech, svalové spasmy, nerovnosti krycích ploch obratlů, degenerace plotének, Schmorlovy uzly, ploché nohy
Příčina	geneticky podmíněná porucha enchondrální osifikace
Incidence ve světě	zhruba 2,2% populace, vyskytuje se častěji u chlapců (9-18 let)
Klasifikace a odkazy	
MeSH ID	bmc85008519 (https://www.medvik.cz/bmc/link.do?id=bmc85008519)
OMIM	181440 (https://omim.org/entry/181440)
Medscape	311959 (https://emedicine.medscape.com/article/311959-overview)

Léčba

Včasná léčba je **klíčová u každého pacienta**. Pouhá observace je nesprávným léčebným postupem.

Bývá indikována každodenní specializovaná rehabilitace (**metoda dle Schrothové**, Brunkow, Klapp, F.E.D., FITS, Pilates/Pilates Reformer aj.) až do ukončení růstu páteře. Doporučuje se omezit nadměrnou zátěž páteře. Neustálý tlak na snížení křivky kyfózy vede ke kompenzaci degenerativních změn v páteři a v případě včasné diagnostiky i k plnému vyléčení nemoci.

Při vyšších křivkách kyfózy se doporučuje nošení korzetu, který se odkládá jen na dobu cvičení.

Při křivkách nad 70°, dle uvážení spondylochirurga i nižších, se může přistoupit k operační korekci zadním přístupem, v komplikovaných případech výjimečně i předozadním přístupem. Tato operace může být indikována nejen pro deformitu, ale i pro bolest či kosmetický defekt, pokud má křivka výrazný vliv na pacientovo duševní zdraví. Indikována může být u nižších křivek v případě, že se deformita projevuje atypicky – thorakolumbárním či lumbárním způsobem. V těchto případech je hlavním úkolem operace posunout vrchol kyfózy do standardního umístění v hrudní páteři.

Osvětová kampaň

Pacientská organizace Scheuermann's Disease Fund (<https://www.sdfund1.org/>) uskutečňuje osvětovou kampaň v České a Slovenské republice, jejímž cílem je objasnit rozšířené mýty, výrazně zvýšit počet včas zachycených a léčených pacientů se Scheuermannovou chorobou a skoliózou, a přispět k účinnějšímu tlumení bolesti u dospělých pacientů.

☐☐ www.scheuermannova-choroba.cz (<https://www.scheuermannova-choroba.cz>)

☐☐ www.scheuermannova-choroba.sk (<http://www.scheuermannova-choroba.sk>)

Odkazy

Související články

- Zakřivení páteře
- Vadné držení těla
- Skolióza

Externí odkazy

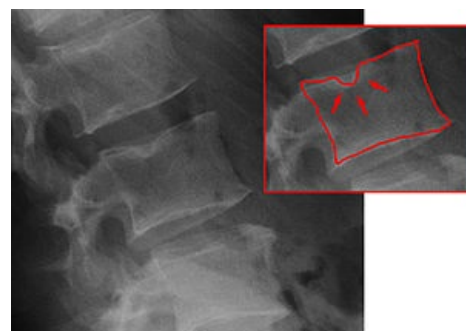
- Vznik a možnosti léčby Scheuermannovy nemoci (<https://radiozurnal.rozhlas.cz/vznik-a-moznosti-lecby-scheuermannovy-nemoci-6346527>)

Použitá literatura

- DUNGL, P., et al. *Ortopedie*. 1. vydání. Praha : Grada Publishing, 2005. ISBN 80-247-0550-8.
- SOSNA, A., P. VAVŘÍK a M. KRBEC, et al. *Základy ortopedie*. 1. vydání. Praha : Triton, 2001. ISBN 80-7254-202-8.
- BENEŠ, Jiří. *Studijní materiály* [online]. ©2012. [cit. 16.2.]. <http://jirben2.chytrak.cz/materialy/orto,trauma_jb.doc>.



Morbus Scheuermann na RTG



Schmorlovy uzly na RTG